



**“JUGAR A LA LOTERÍA  
Y QUE TE TOQUE DOS  
VECES”**

**LA IMPORTANCIA DEL SEGUIMIENTO  
EN ENFERMEDADES AUTOINMUNES**

**Javier Moreno Díaz  
MIR 5 Medicina Interna  
Hospital Universitario Miguel Servet, Zaragoza  
28 de Junio de 2014, Toledo**




**IT'S NOT  
LUPUS**




**Lupus o no lupus**  
esa es la cuestion



**"IT'S LUPUS"**



**ENJOY YOUR LUPUS**



**The results of the "cat scan" weren't  
what House was expecting.**

**It could be Lupus.**

# PARA PONERNOS EN SITUACIÓN

**Mujer de 58 años** de edad

Natural de **Zaragoza**

**Enfermera** de nuestro hospital

Fumadora de **3-4 cigarros/día**

Bebedora “social”, **3-4 U/semana**

**Hábitos de vida saludables,**  
ejercicio físico semanal

Episodios de “**Vértigos**”

**Gonartrosis** bilateral incipiente

**No tratamiento** farmacológico



# Y PORQUÉ VA AL MÉDICO?

Marzo de 2009

“Me duele la **garganta...**  
y se me va al **oído izquierdo**  
y a ese lado del **cuello**”

Exploración por  
MAP

Remitida a **ORL** de área

- **Amígdala izquierda** aumentada de tamaño, dura al tacto y con signos inflamatorios
- Destrucción del **pilar anterior**
- Amenaza de **destrucción de la úvula**

Disfagia y  
Odinofagia



# Y PORQUÉ VA AL MÉDICO?

Se decide **realizar BIOPSIA**

Tratamiento con  
**Antibiótico + Corticoides**

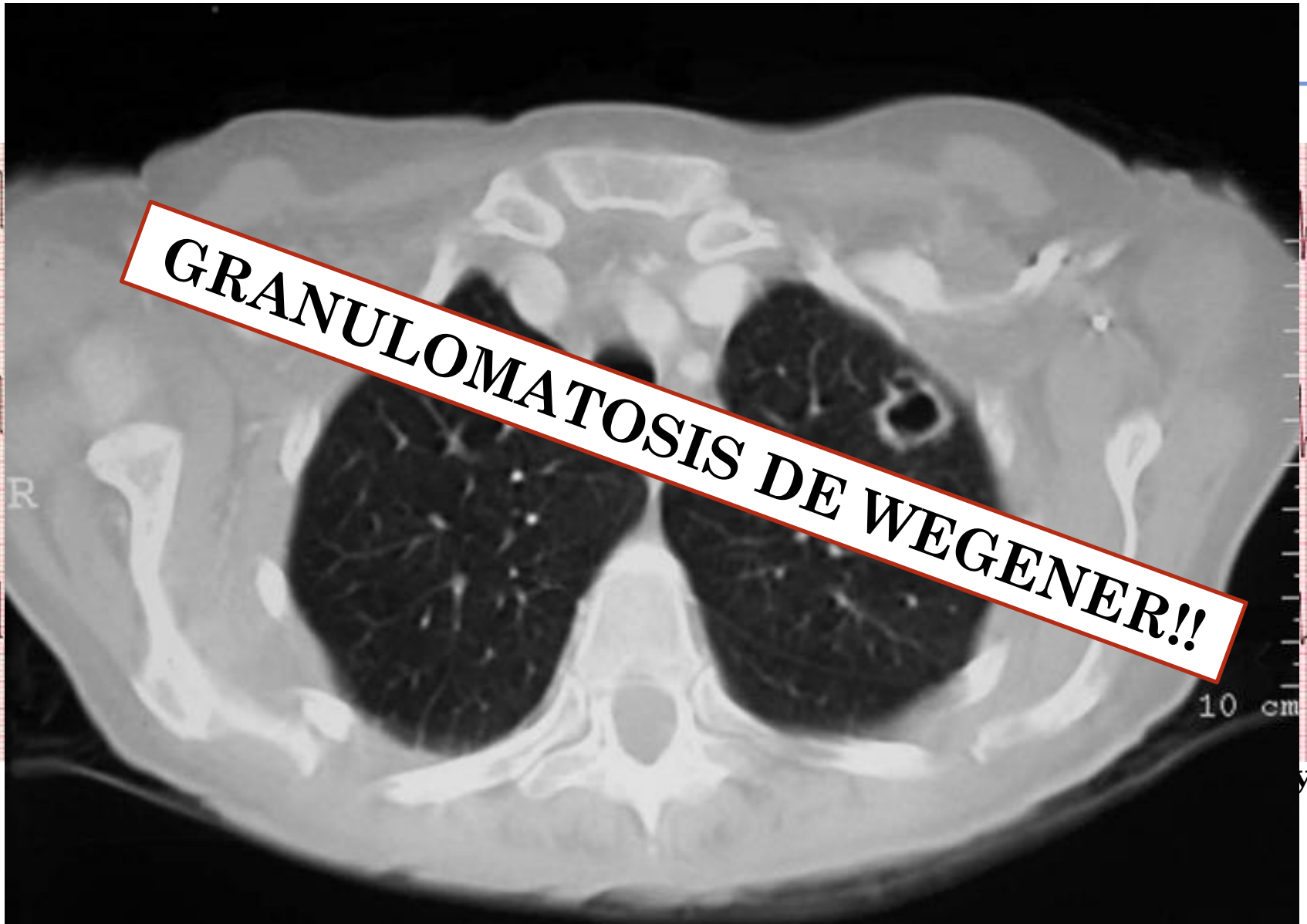
## **Necrosis regional**

Gran ulcera que destruye  
amígdala, paladar blando hasta úvula y  
pilares anteriores

Creo que ha llegado el momento de hacer pruebas...



Y LAS PRUEBAS QUE SE LE PIDEN SON...

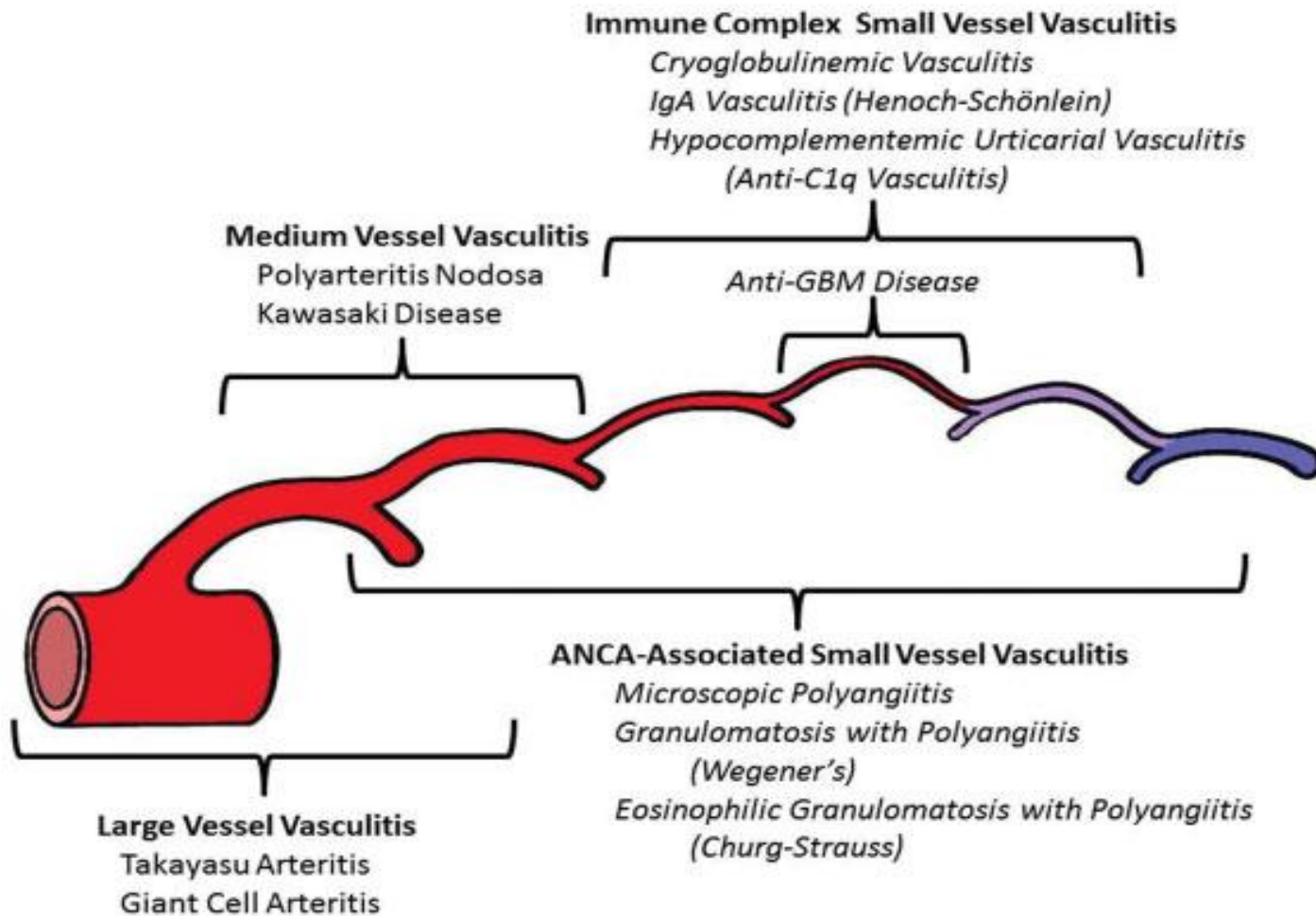


# Arthritis & Rheumatism

An Official Journal of the American College of Rheumatology  
www.arthritisrheum.org and wileyonlinelibrary.com

## SPECIAL ARTICLE

2012 Revised International Chapel Hill Consensus Conference Nomenclature of Vasculitides



## Vasculitis grandes vasos

Takayasu (TAK)

Arteritis Células Gigantes (GCA)

## Vasculitis vaso medio

Poliarteritis Nodosa (PAN)

Kawasaky (KD)

## De vaso variable

Behçet (BD)

Sd Cogan (CS)

## Vasculitis pequeño vaso (SVV)

Vasculitis asociada a ANCA's (AAV)

Poliangeitis Microscopica (MPA)

**Granulomatosis con Poliangeitis (Wegener's) (GPA)**

Granulomatosis Eosinofílica con poliangeitis (Churg-Strauss) (EGPA)

Asociada a Inmunocomplejos (SVV)

Enfermedad anti membrana basal glomerular (anti-GBM)

Vasculis Crioglobulinemica (CV)

IgA vasculitis (Henoch-Schonlein) (IgAV)

Urticaria-Vasculitis Hipocomplementémica (HUV) (anti-C1q vasculitis)

## De órgano aislado

Angeitis leucocitoclástica cutánea

Arteritis cutánea

Primaria del SNC

Aortitis aislada

## Asociada a Enfermedad Sistémica

Vasculitis Lupus

Vasculitis Artritis Reumatoide

Vasculitis Sarcoidosis

## Vasculitis asociada con otras etiologías

Hepatitis C asociada a vasculitis por crioglobulinemia

Hepatitis B vasculitis

Aortitis sifilítica

Vasculitis asociada a inmunocomplejos por fármacos

Vasculitis por fármacos ANCA +

Vasculitis asociada a tumores



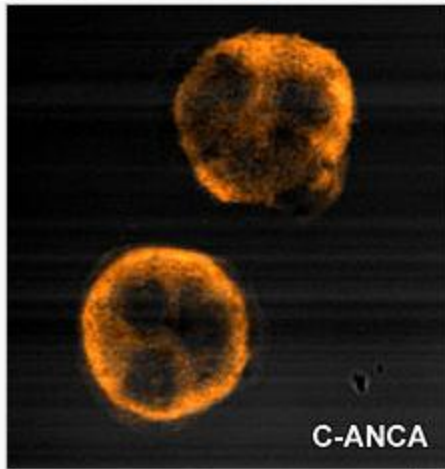
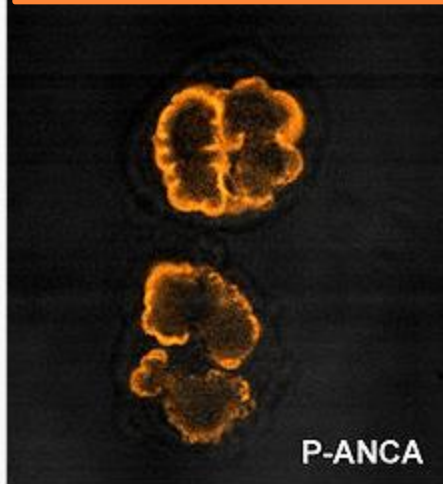
Cual es el mecanismo inmunológico??

Antígeno Diana: (MPO)

Mieloperoxidasa 3

Tipo II: C

Form



Antígeno Diana: (PR3)

Proteinasa 3

Corpos principales:

**mitoplasma de neutrófilo**

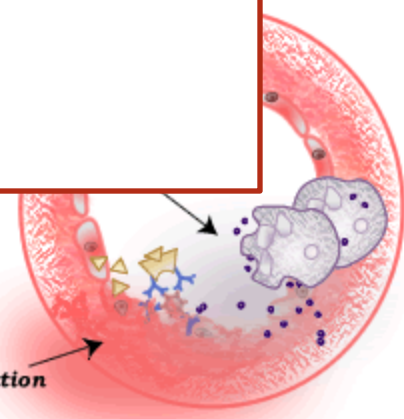
con Poliangeítis (GPA)/Wegener

microscópica (MPA)


Churg-Strauss

célula endotelial

inflammation



# EMPEZAMOS EL TRATAMIENTO...

- 24 grs Inmunoglobulinas IV
- Prednisona a 1 mgr/Kg/día
- Pulsos mensuales de Ciclofosfamida 

Tras dos meses de tratamiento,  
“**asintomática**”


Pero entre antes del tercer ciclo... Primera recaída!

“Me ha salido un bulto en la parótida”

Tumoración parotídea con edema facial

Ingreso y adelanto 3er ciclo Ciclofosfamida

Tras finaliza Ciclofosfamida

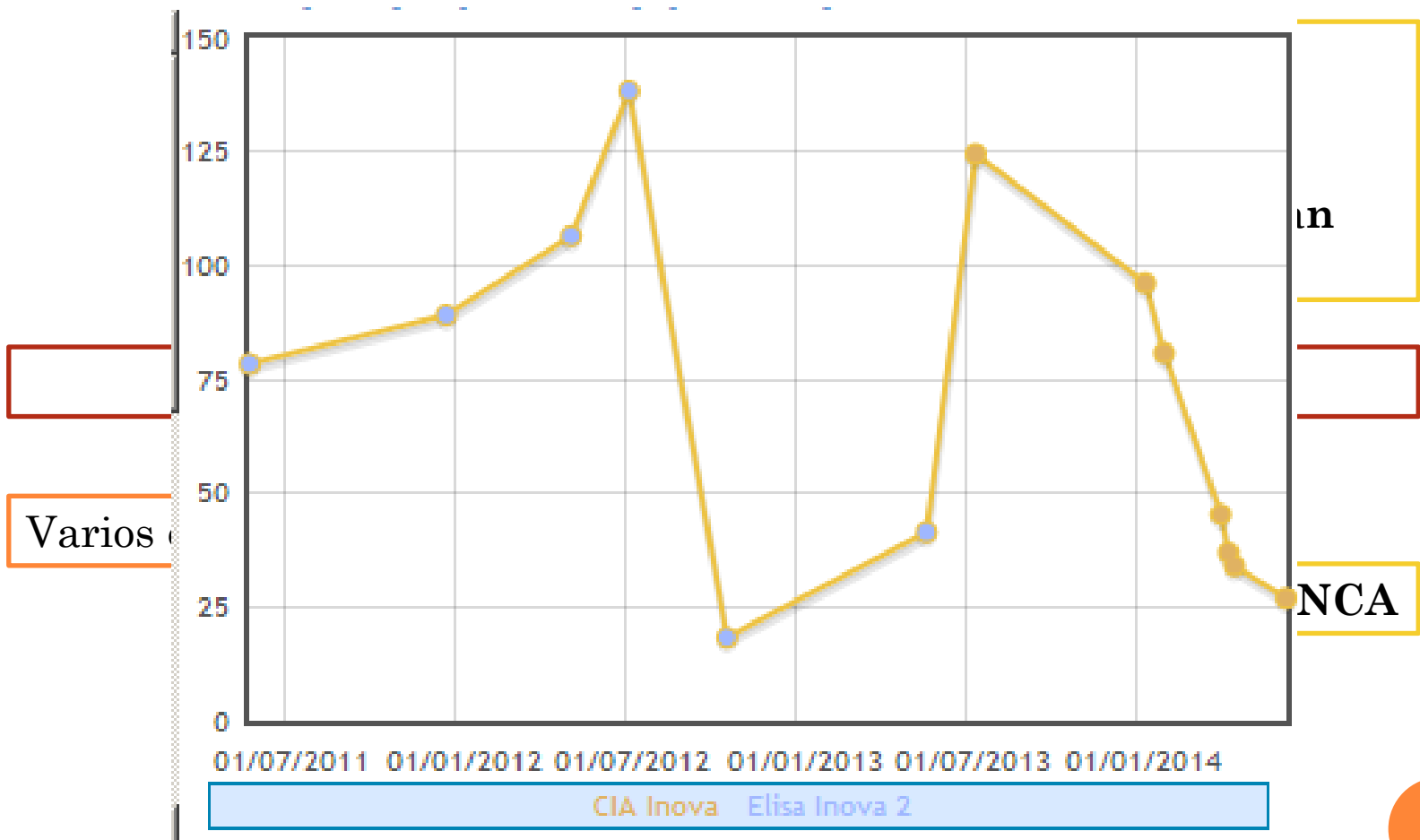
**Metotrexato sc 15 mgrs/semana** 

Prednisona 10 mgrs/día



# Y MAS O MENOS VA TIRANDO...

Permanece "asintomática"



Metotrexato 10 sc/semana



# Y MAS O MENOS VA TIRANDO...

**En mayo de 2011,**

Dolor y dificultad para **movimientos hombro derecho**

RMN Hombro

**Necrosis Avascular cabeza humeral!!**

**En Agosto de 2012,**

Dolor y empastamiento **Extremidad Inferior Derecha**

Valorada en Urgencias, **Trombosis Venosa Profunda**

HBPM 20 días + Sintrom ® 6 meses



# PERO PARA COMPLICARLO MAS...

Desde **Enero de 2014...**

“Llevo una temporada mala”

Se objetivan **varias recaídas: astenia + otitis**

**Y en Abril de 2014**

“Me encuentro fatal”

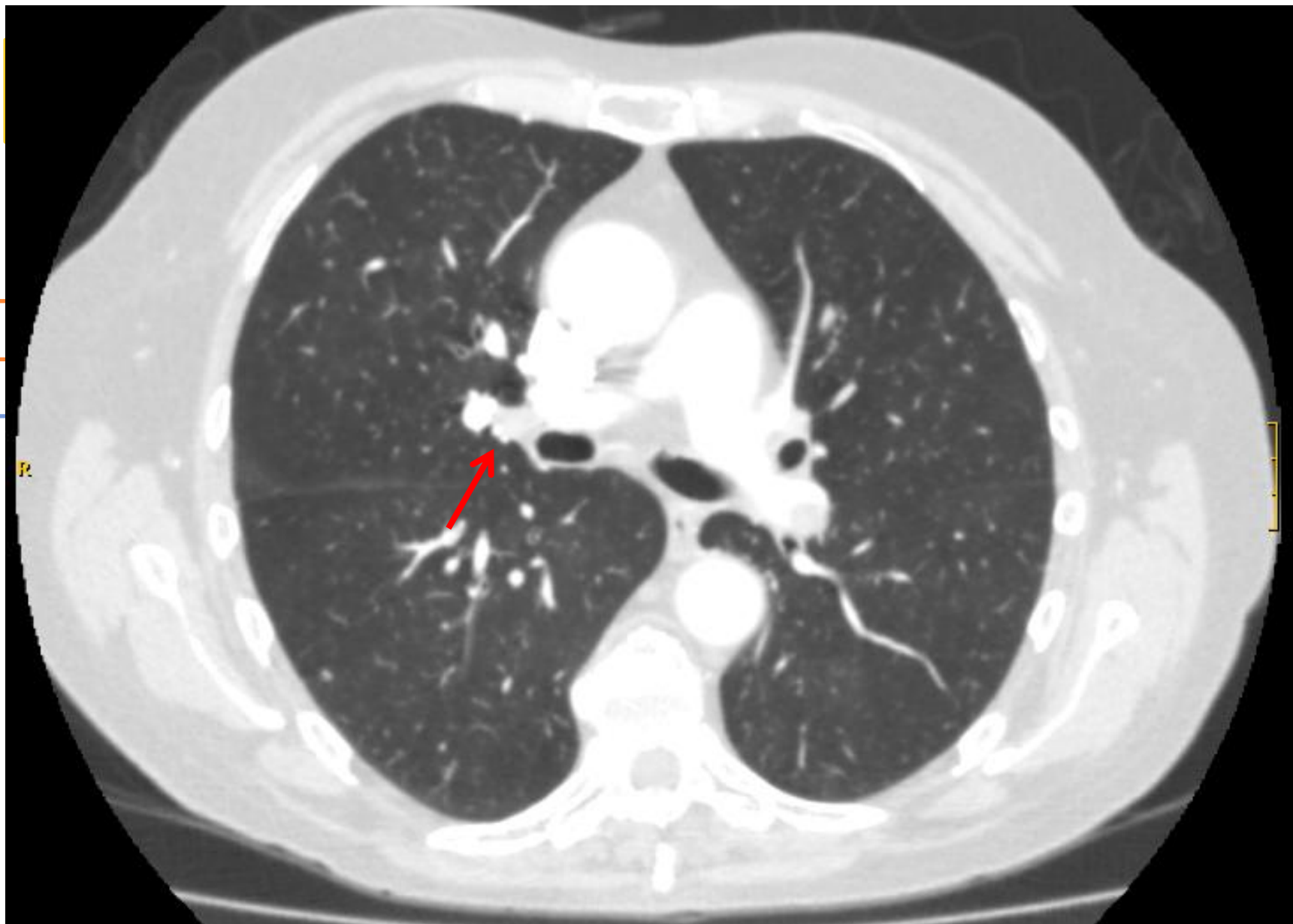
**Aftas orales dolorosas  
Rinorrea sanguinolenta  
Astenia intensa**

“Y tengo sensación de fatiga en cuanto hago pequeños esfuerzos”  
“Y me duele el gemelo izquierdo”

**Disnea de mínimo  
esfuerzo?? Y otra TVP??**



PERO PARA COMPLICARLO MAS...



ENTONCES, ESTA SEÑORA... TIENE DOS COSAS??

GRANULOMATOSIS DE WEGENER  
Y  
SÍNDROME ANTIFOSFOLÍPIDO



ESTA ASOCIACIÓN ES FRECUENTE??

No



# ASÍ DE ROTUNDO?? LO HABRÁS MIRADO EN ALGÚN SITIO!!

[Lupus](#). 2013 Mar;22(3):320-3. doi: 10.1177/0961203313475692.

## Coincidence of **granulomatosis** and polyangiitis with atypical clinical manifestation and **antiphospholipid syndrome**.

[Shovman O](#)<sup>1</sup>, [Langevitz P](#), [Gilburd B](#), [Shoenfeld Y](#).

### ⊕ Author information

### Abstract

**Granulomatosis** and angiitis (GPA) is a multisystemic disease characterized by a granulomatous inflammation, tissue necrosis, and vasculitis of small and medium-sized vessels. Any organ system may be affected. Here we report a case of GPA with antiphospholipid syndrome. Simultaneous pulmonary and renal thrombotic events, deep vein thrombosis and strong antiphospholipid antibodies in a patient with GPA and APS has never been reported. Early diagnosis and instituti

Articles | 19 April 2005

## Brief Communication: High Incidence of Venous Thrombotic Events among Patients with Wegener Granulomatosis: The Wegener's Clinical Occurrence of Thrombosis (WeCLOT) Study

Peter A. Merkel, MD, MPH; Grace H. Lo, MD; Janet T. Holbrook, PhD, MPH; Andrea K. Tibbs, BS; Nancy B. Allen, MD; John C. Davis Jr, MD, MPH; Gary S. Hoffman, MD; W. Joseph McCune, MD; E. William St. Clair, MD; Ulrich Specks, MD; Robert Spiera, MD; Michelle Petri, MD, MPH; John H. Stone, MD, MPH, Wegener's Granulomatosis Etanercept Trial Research Group\*

[+] Article and Author Information

*Ann Intern Med.* 2005;142(8):620-626.

doi:10.7326/0003-4819-142-8-200505030-00011

Text Size: [A](#) [A](#) [A](#)

[Lupus](#). 2000;9(9):717-20

## Wegener's **granulomatosis**

[Castellino G](#)<sup>1</sup>, [La Cagna](#)

### ⊕ Author informa

### Abstract

We report a case of Wegener's granulomatosis (Wegener's disease) associated with antiphospholipid syndrome (APS). This association has, to the best of our knowledge, never been described before. Pulmonary hemorrhage may be an early manifestation of several immune and idiopathic disorders such as ANCA-associated vasculitis. Several case-reports of APS patients with capillaritis have been described. A possible explanation is that microvascular thrombosis with subsequent increase in vascular permeability facilitates perivascular IgG and complement deposition leading to development of capillaritis. Whether the vascular disease is secondary to thrombosis or vasculitis or both is important in choosing the proper management strategy. We suggest that anticardiolipin antibodies (aCL) should be detected in ANCA-associated vasculitis because they may contribute to life-threatening events superimposed on vascular damage.



# Y QUE TAL ESTÁ AHORA??

Dada de alta, ingreso **sin incidencias**

**ANCA<sub>s</sub> 33**

**Prednisona 15 mgrs/día**  
**Sintrom® para siempre**

Revisión en **Consulta el 20/6/14**

**No fiebre, disnea o clínica inflamatoria**

Se va de vacaciones a Noruega



## QUE SACAMOS EN CLARO DE TODO ESTO??

La asociación de **vasculitis de Wegener** con **Síndrome Antifosfolípido** es francamente **inusual**

La importancia del **seguimiento estrecho y "abierto"** para detectar brotes y complicaciones es importante en este tipo de pacientes





KEEP  
CALM  
ITS  
NOT  
LUPUS

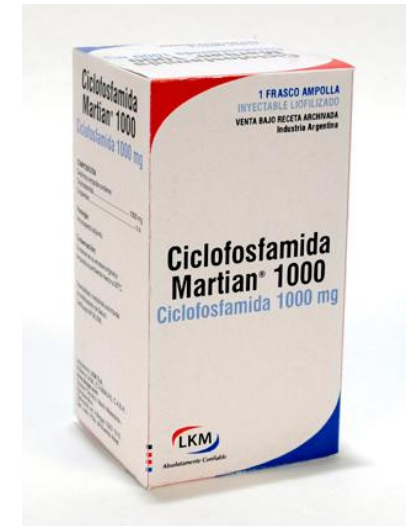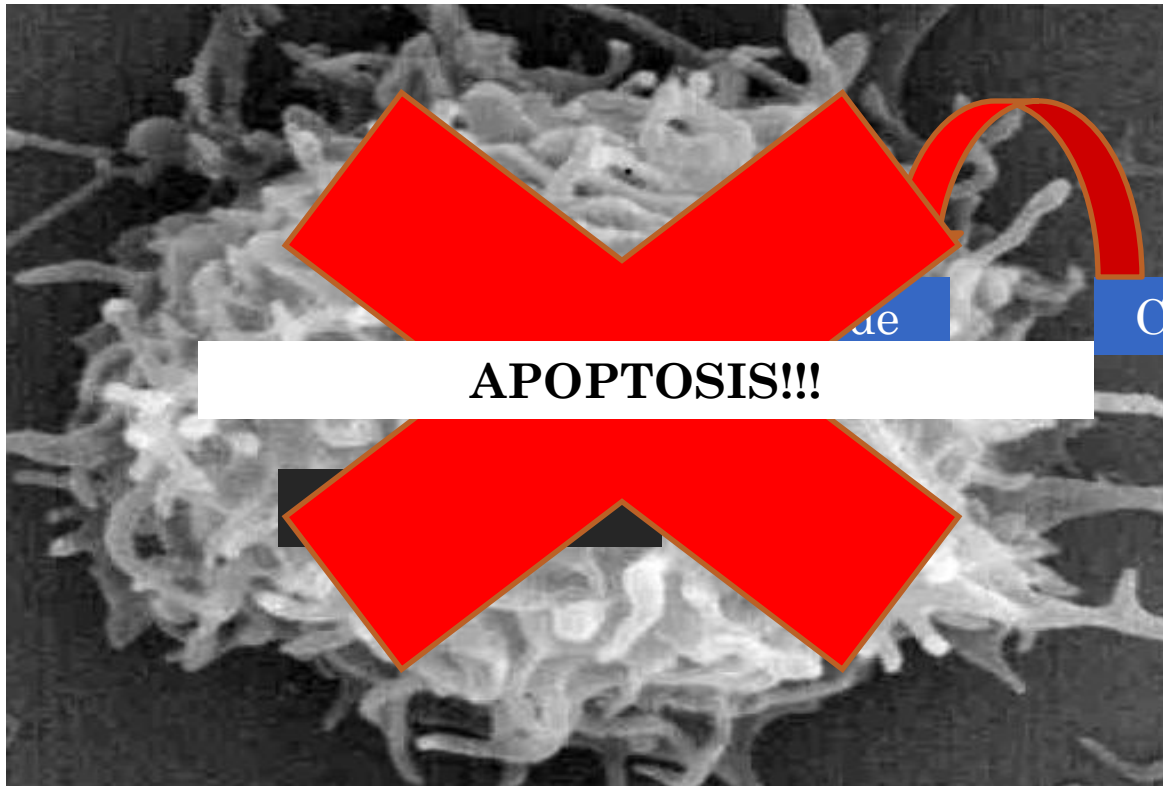
Y ya esta!!



# Citotóxicos

## Ciclofosfamida

Descubierto 1958 como antitumoral



Cuidado con administración oral!!

Cistitis Hemorrágica

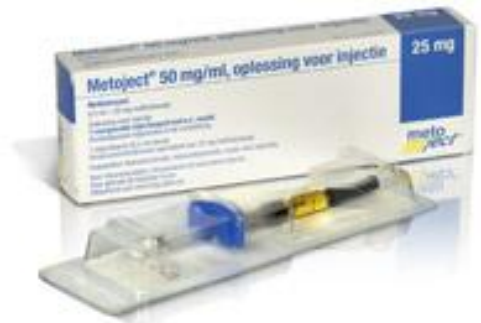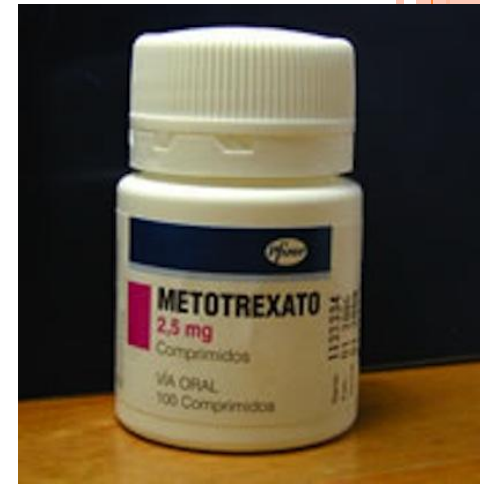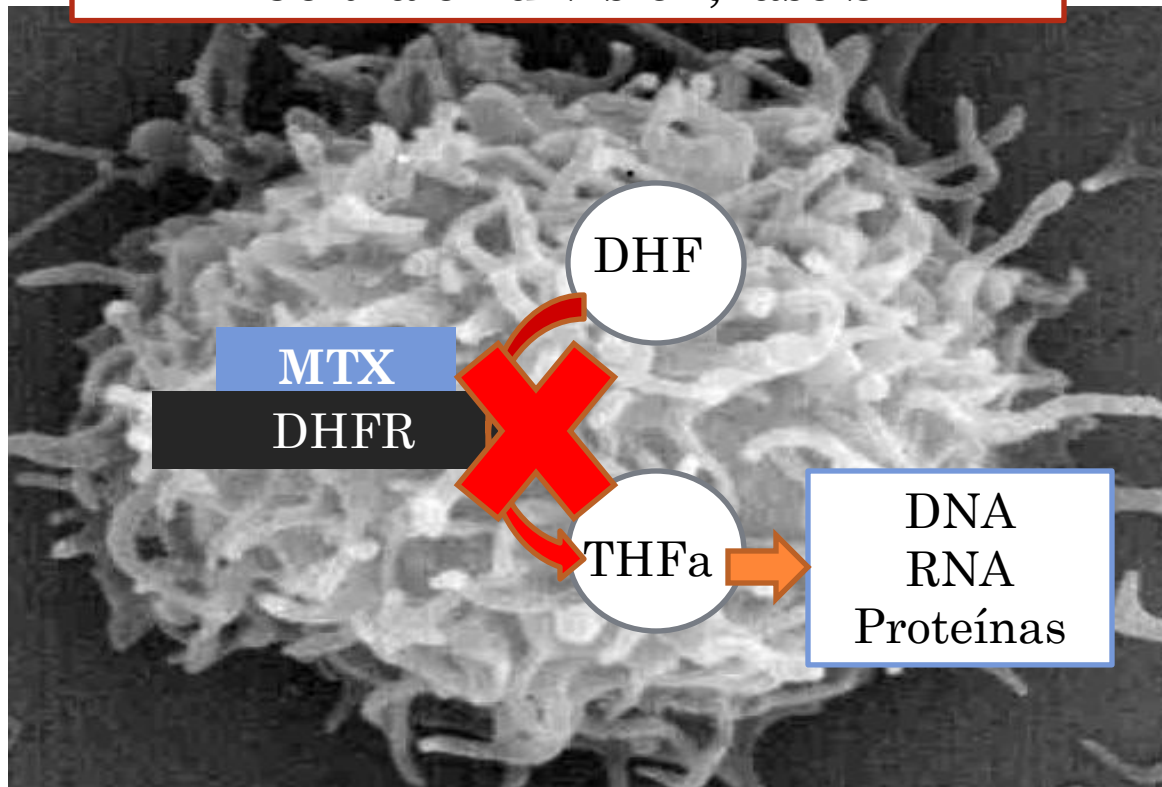


# Citotóxicos

## Metotrexato

Nace en 1940 como molécula anti-folato:  
tratamiento de la leucemia aguda, primer quimioterápico

### Célula en división, fase S



# Criterios de Clasificación de Síndrome Antifosfolípido

Sidney 2006

Clínicos



## Trombosis Vascular

✓ Uno o más episodios de trombosis venosa, arterial o de pequeño vaso en cualquier órgano o tejido

## Morbilidad durante el embarazo

✓ Una o normal

✓ Uno o preeclan

✓ 3 o má otras ca

## International consensus statement on an update of the classification criteria for definite antiphospholipid syndrome (APS)

S. MIYAKIS,\* M. D. LOCKSHIN,† T. ATSUMI,‡ D. W. BRANCH,§ R. L. BREY,¶ R. CERVERA,\*\* R. H. W. M. DERKSEN,†† P. G. DE GROOT,†† T. KOIKE,‡ P. L. MERONI,‡‡ G. REBER,§§ Y. SHOENFELD,¶¶ A. TINCANI,\* \*\* P. G. VLACHOYIANNOPOULOS††† and S. A. KRILIS\*

\*St George Hospital, University of New South Wales, Sydney, Australia; †Hospital for Special Surgery, Cornell Medical Center, New York, NY, USA; ‡Hokkaido University, Sapporo, Japan; §University of Utah Health Sciences Center, Salt Lake City, UT; ¶University of Texas Health Science Center, San Antonio, TX, USA; \*\*Hospital Clinic, Barcelona, Spain; ††University Medical Center, Utrecht, The Netherlands; ‡‡Istituto Auxologico Italiano, University of Milan, Milan, Italy; §§University Hospital, Geneva, Switzerland; ¶¶Sheba Medical Center, Tel-Hashomer and Tel Aviv University, Israel; \*\*\*Spedali Civili, University of Brescia, Italy; and †††Department of Pathophysiology, University of Athens, Greece

De

✓ Anticardiolipinas (ACL) positivo en al menos dos determinaciones separadas al menos 12 semanas

✓ Anticuerpos Anticardiolipina (ACL) en forma IgG o IgM positivo en al menos dos determinaciones separadas al menos por 12 semanas

✓ Anticuerpos Anti-β<sub>2</sub> Glicoproteína I en forma IgG o IgM en al menos dos determinaciones separadas al menos por 12 semanas.

# Biológicos

## Anti CD20

### Rituximab

Inmunoglobulina quimérica antiCD20  
Inactiva producción Linfocitos B medula  
No inactiva Plasmáticas

