

Libro de Casos Clínicos de la **VIII** Reunión de Paciente Pluripatológico y Edad Avanzada

Hotel Rafael Atocha
16-17 Junio
Madrid



Libro de Casos Clínicos de la VIII Reunión de Paciente Pluripatológico y Edad Avanzada

ÍNDICE DE CASOS

CASOS CLÍNICOS DE PACIENTES CON NECESIDADES MÉDICAS COMPLEJAS - Facultativos

CC-6	HEMORRAGIA DIGESTIVA EN PACIENTE CON PROTESIS MECÁNICA Y MALA ADHERENCIA TERAPEÚTICA	3
CC-8	DEL HOSPITAL A CASA. ATENCIÓN INTEGRAL	6
CC-15	¿DE QUIÉN ES ESTE PACIENTE CON INSUFICIENCIA CARDÍACA?	9
CC-18	PACIENTE DE 54 AÑOS CON ESPLENOMEGALIA Y ALBUMINURIA	12
CC-20	TRASTORNOS DE MEMORIA REVERSIBLE	14
CC-22	PACIENTE PLURIPATOLÓGICO DE 86 AÑOS QUE INGRESA POR NEUMONÍA E ITU	16

¿QUÉ ES UN CASO CON NECESIDADES MÉDICAS COMPLEJAS? - Residentes

CC-1	CASO CLÍNICO DE PACIENTES CON NECESIDADES MÉDICAS COMPLEJAS	21
CC-2	CREO QUE CONOZCO A ESTE PACIENTE...	23
CC-7	“JOVEN” PLURIPATOLÓGICO CON DISNEA Y LUMBALGIA	26
CC-14	CUANDO LA INSUFICIENCIA CARDÍACA NOS LO PONE DIFÍCIL	28
CC-17	EL PACIENTE CRÓNICO COMPLEJO. UN EQUILIBRIO INESTABLE	31
CC-19	PACIENTE ANCIANO PLURIPATOLÓGICO, HIPERFRECIENTADOR Y EN SEGUIMIENTO POR MÚLTIPLES ESPECIALISTAS	33

CASOS CLÍNICOS DE PACIENTES CON NECESIDADES MÉDICAS COMPLEJAS
Facultativos

CC-6 HEMORRAGIA DIGESTIVA EN PACIENTE CON PROTESIS MECÁNICA Y MALA ADHERENCIA TERAPEÚTICA

E. Izquierdo Delgado¹, M. Andrés Calvo¹, E. Giménez Barriga¹,
D. Rey García², Á. Ruiz de Temiño de la Peña¹, G. Vega Tejedor¹,
L. Inglada Galiana¹, J. Alonso Santor¹

¹Servicio de Medicina Interna, ²Enfermera de la Unidad de Continuidad Asistencial. Hospital Universitario Río Hortega. Valladolid.

Paciente de 67 años, con los siguientes antecedentes personales:

- HTA mal controlada. DM tipo 2 en tratamiento con insulina, mal controlado. Dislipemia. Tabaquismo. Síndrome depresivo.
- Ictus hemisférico lacunar en Abril de 2014, sin secuelas neurológicas. Se inicia antiagregación que se retira al mes por hemorragia digestiva.
- Ingreso en Mayo 2014 por hemorragia digestiva (precisando ingreso en UCI), y endocarditis sobre válvula mitral y aórtica. Se realiza doble sustitución mitro-aórtica por prótesis mecánicas en Julio, comenzándose anticoagulación con Sintrom
- Desde el alta de Cirugía Cardíaca presenta melenas persistentes, precisando transfusiones casi quincenales y acudiendo a S. Urgencias frecuentemente. La cápsula endoscópica muestra angiodisplasias múltiples de intestino delgado.
- Se deriva en este momento al paciente a consulta UCA. Desde su primera visita precisa transfusiones cada vez más frecuentes, llegando incluso a hemoglobinas de 5 a pesar de ello y de tratamiento con hierro. Además, se sospecha que no cumple adecuadamente el tratamiento anticoagulante, con INR variables, estando por debajo de 2 en el 78% de los controles.
- Se solicita enteroscopia para intentar tratamiento de las angiodisplasias, pero una vez en la sala el paciente se niega a la prueba. Se intenta entonces tratamiento médico con Octeótrido sc.
- Poco después (Marzo 2015) ingresa en UCI por sangrado digestivo masivo. Dada la gravedad, con sangrados masivos, en paciente poco colaborador, se decide: simplificar el octeótrido con una sola dosis im mensual en UCA, y cambiar por el momento el tratamiento anticoagulante, dejando HBPM ajustado a peso.

Libro de Casos Clínicos de la VIII Reunión de Paciente Pluripatológico y Edad Avanzada

- El paciente es seguido en consulta UCA, las necesidades transfusionales disminuyen, pero poco después, el paciente ingresa en Cardiología por EAP, verificándose trombosis de válvula mitral que precisa recambio en C. Cardíaca. Desde este servicio el paciente solicita el alta voluntaria contra consejo médico. Se va de alta con Sintrom de nuevo, pero con rangos de INR más bajos, con controles más estrictos de coagulación.
- Desde entonces mantiene citas en UCA, mejorando la actitud tras meses de seguimiento y con ayuda de la familia y consulta en Psiquiatría. Actualmente parece tomar Sintrom, y ponerse Octeótrido. Sigue precisando transfusiones mensuales, que de momento acepta. Permanece cardiológicamente estable. Sin embargo, realiza grandes transgresiones dietéticas y el uso de insulina es irregular. Seguimos intentando, un buen control de los factores de riesgo cardiovascular, dieta y DM en paciente pluripatológico.

Discusión

Una de las cuestiones más difíciles de abordar es la anticoagulación en paciente con sangrado digestivo y portador de dos prótesis mecánicas. En este caso, el hecho de ser portador de múltiples válvulas, una de ellas de localización mitral y con FA asociada le confiere un riesgo trombótico elevado y el INR adecuado debería estar entre 2.5 y 3.5.^[1] Sin embargo, desde que el paciente comenzó la anticoagulación con sintrom, presenta INR por debajo de rango en el 78% de las ocasiones, por lo que se sospecha que la adherencia no es adecuada. A pesar de ello, sigue sangrando y necesitando transfusiones periódicas, teniendo finalmente episodios de hemorragias digestivas mayores, que precisan ingreso en UCI. El manejo de la anticoagulación a largo plazo en pacientes con hemorragia digestiva mayor puede ser difícil, por una parte no se puede retirar la anticoagulación por el alto riesgo trombótico, por otro, los nuevos anticoagulantes orales no son una opción en caso de valvulopatía^[1]. Dadas las opciones, y a pesar de que el tratamiento con HBPM se limita en los estudios a retirada de anticoagulación antes de cirugía y a pacientes embarazadas^[2], se decidió que el mantenimiento de la misma ajustada a peso y administrada en domicilio por una hija enfermera podría ser la mejor opción. Sin embargo, aunque se consiguió que el paciente disminuyera la necesidad transfusional, sin precisar nuevos ingresos por sangrado, se produjo trombosis de la válvula, por lo que tras este episodio se introdujo de nuevo sintrom, esta vez bajando el rango de INR a 2 para intentar disminuir la intensidad de anticoagulación y controlar el sangrado^[3, 4]. - Por otra parte para el control del sangrado resultó especialmente difícil en este paciente: las técnicas

endoscópicas no fueron útiles, rechazó las enteroscopias y debido a la gran afectación de intestino delgado no se cree posible intervención quirúrgica o embolización. Finalmente se comienza tratamiento con Octeótrido para intentar controlar la hemorragia^[5, 6], que al ofrecerlo im mensual, asegura la adherencia. Es probable que el tratamiento con el análogo de somatostatina, junto con el ajuste de anticoagulación hayan hecho posible la disminución del sangrado digestivo. - Por último destacar la dificultad de tratamiento debido a falta de adherencia, transgresiones dietéticas, negativa a pruebas diagnósticas y terapéuticas, incluso solicitando el alta voluntaria en algunas ocasiones.

Bibliografía

1. Nishimura, R.A., et al., 2014 AHA/ACC Guideline for the Management of Patients With Valvular Heart Disease A Report of the American College of Cardiology/American Heart Association Task Force on Practice Guidelines. *Journal of the American College of Cardiology*, 2014. 63(22): p. e57-e185.
2. Caldeira, D., et al., Efficacy and safety of low molecular weight heparin in patients with mechanical heart valves: systematic review and meta-analysis. *Journal of Thrombosis and Haemostasis*, 2014. 12(5): p. 650-659.
3. Ansell, J., et al., Managing oral anticoagulant therapy. *Chest*, 2001. 119(1 Suppl): p. 22S-38S.
4. Altman, R., et al., Comparison of two levels of anticoagulant therapy in patients with substitute heart valves. *J Thorac Cardiovasc Surg*, 1991. 101(3): p. 427-31.
5. Jackson, C.S. and L.B. Gerson, Management of gastrointestinal angiodysplastic lesions (GIADs): a systematic review and meta-analysis. *Am J Gastroenterol*, 2014. 109(4): p. 474-83; quiz 484.
6. Martin-Grace, J. and G. Tamagno, Somatostatin analogs in the medical management of occult bleeding of the lower digestive tract. *Gastroenterol Res Pract*, 2015. 2015: p. 702921.

Libro de Casos Clínicos de la VIII Reunión de Paciente Pluripatológico y Edad Avanzada

CC-8 DEL HOSPITAL A CASA. ATENCIÓN INTEGRAL

P. Crecente Otero¹, C. González Arencibia¹, M. M. Suárez Cabrera¹, R. Apolinario Hidalgo¹, M. A. Velaz Suárez², M. Saavedra Aldrich², M. D. Suárez Hernández³, C. Mesa Montenegro³

¹Servicio de Medicina Interna, ²Farmacéuticas Hospitalarias,

³Enfermeras Hospitalarias de Enlace y Gestoras de casos del HUIGC. Equipo de trabajo del Proyecto de Atención Integral al Paciente Frágil del CHUIMI. Hospital Insular de Las Palmas de Gran Canaria.

Resumen del caso

Paciente varón de 66 años. Antecedente: Alergia a metamizol y tetraciclinas. Hipertensión, diabetes, dislipemia, retinopatía hipertensiva grado II, ictus isquémico sin secuelas, disfunción diastólica moderada con HVI, fibrilación auricular, EPOC, hepatopatía enólica, fumador y bebedor en grado tóxico, parkinsonismo. Intervenido de carcinoma epidermoide de suelo de la boca T4-N1-Mo con glosectomía, osteotomía y reparación de heridas cervicales y colgajos nasogenianos e intraorales el año previo al ingreso en nuestro servicio. Portador de sonda de gastrostomía para complementar con nutrición enteral las necesidades nutricionales (por dificultad para la ingesta oral). En seguimiento activo por consultas externas por los servicios de cirugía maxilofacial, rehabilitación, otorrinolaringología y foniatría, neurología, endocrinología, cardiología, medicina interna, unidad del dolor y atención primaria. En tratamiento con AAS, Insulina glargina, escopolamina, citalopram, levodopa/carbidopa, fentanilo transdérmico-50 cada 72 horas, oxcarbacepina, benzodiacepinas, paracetamol, AINES, sinvastatina, lansoprazol, IECA, heparina y suplementos nutricionales por sonda de gastrostomía. Barthel de 45 puntos y Pfeiffer de 0 puntos. Vive con su esposa, cuidadora principal, que presenta enfermedades médicas crónicas. -El paciente acude en múltiples ocasiones a su centro de salud y a urgencias por mal control analgésico local (facial, oromandibular). Se trata de un dolor invalidante, que le interrumpe el sueño, le impide la dieta oral y degrada su calidad de vida y autonomía. Le genera un síndrome ansiosodepresivo intenso que afecta gravemente a paciente y cuidadora principal. Se desplaza al hospital, en múltiples ocasiones y en ambulancia, para acudir a las múltiples citas de los diferentes especialistas. Desde diferentes servicios se va intensificando a rápida velocidad el tratamiento analgésico, añadiendo ansiolíticos y opiáceos, además de agonistas dopaminérgicos por sospecha de síndrome parkinsoniano. De forma progresiva el paciente presenta

somnolencia, dificultad para el habla, atragantamientos, imposibilidad para la deambulación y encamamiento. Ingresa en Medicina Interna por deterioro general en el contexto de síndrome emético, deshidratación e infección respiratoria broncoaspirativa. Refiere intenso dolor facial y oromandibular, EVA de 9 puntos, sin signos de inflamación local. Niega dolor abdominal o torácico, clínica miccional o síntomas neurológicos. A la exploración física presenta mal estado general, desorientado en las tres esferas, con sudación fría, presión arterial de 140/60 mmHg, 80 lpm y T: 38°C. Se objetiva ritmo sinusal y crepitantes inspiratorios en base derecha con secreciones audibles en vía aérea. No presenta signos de descompensación cardiaca. El abdomen es blando, no se palpan masas y no presenta puntos dolorosos ni signos de peritonismo. Presenta debilidad generalizada con fuerza 4/5 de forma bilateral y simétrica, con sarcopenia evidente. No se objetivan signos meníngeos ni focalidad neurológica. En la analítica se mide una hemoglobina de 12 gramos, leucocitos de 8.900/ul con recuento en la normalidad, creatinina de 0,56 UI, glucosa de 80 UI, el resto de la bioquímica es normal. En la radiografía de tórax no se objetiva una franca condensación pulmonar, la ecografía abdominal y el TAC cervical son normales y sin evidencia de recidiva tumoral. -Se suspende tratamiento con AINES, opiáceos, benzodiacepinas y antiparkinsonianos. En las siguientes 24 horas el paciente se encuentra consciente, orientado y colaborador, no presenta náuseas ni vómitos e inicia dieta oral. Refiere intenso dolor oromandibular, de características neuropáticas y describe un síndrome depresivo asociado a todo lo que rodea su enfermedad. De forma progresiva y con valoraciones diarias se introduce tratamiento analgésico y antidepresivo con fentanilo y amitriptilina a dosis bajas. El paciente es dado de alta dos semanas después con un EVA: 6. Desde el Servicio de Farmacia Hospitalaria y se realiza conciliación farmacéutica y se notifica a atención primaria. -El primer día de ingreso se comunica el caso a la Enfermera Gestora de casos, que se entrevista con la cuidadora principal con la finalidad de promover la autonomía y autocuidados del paciente y además informar de los circuitos asistenciales más rápidos y eficientes. Se pone en contacto con el centro de salud para transmitir toda la información relativa al motivo de ingreso, el tratamiento y cuidados al alta y agrupa en una sola mañana todas las visitas médicas sucesivas imprescindibles que tenía el paciente programadas. De acuerdo con los respectivos servicios se suspenden de forma temporal las consultas sucesivas en cirugía, neurología, otorrinolaringología, paliativos y unidad del dolor. -Desde el alta, hace 3 meses, el paciente acude en una única ocasión

Libro de Casos Clínicos de la VIII Reunión de Paciente Pluripatológico y Edad Avanzada

al hospital. De forma organizada en una mañana es valorado por los servicios de Endocrinología, Foniatría, Cardiología y Medicina Interna. Refiere franca mejoría del dolor (EVA: 5), mejora de higiene del sueño, del estado anímico y en general de su calidad de vida.

Cuestiones clave sobre las que se articula la complejidad del caso

1. La medicación fue la primera causa que derivó en acontecimientos adversos relacionados con la asistencia sanitaria e ingreso hospitalario evitable en este paciente.
2. Se trata de un paciente con procesos crónicos agravados por su situación de limitación funcional y dependencia. Se desplaza en repetidas ocasiones al hospital, en ambulancia, a las diferentes consultas solicitadas por especialistas. Procurar la permanencia en su ámbito natural, y trasladar el núcleo de la acción asistencial al domicilio, optimizar la coordinación entre los diferentes niveles asistenciales y entre los propios especialistas consiguió crear un sistema de atención integral que redujo sus visitas hospitalarias a una, mejorando su calidad de vida, su estado anímico y el control analgésico.

Conclusiones

- Los errores de conciliación de fármacos constituyen un problema de seguridad y se derivan en ocasiones de la descoordinación entre niveles asistenciales. El papel de Farmacia Hospitalaria es fundamental.
- La figura de la Enfermera Gestora de Casos es fundamental para promover una asistencia sanitaria de alta calidad y coste-efectiva, actuando en distintos ámbitos: atención domiciliaria, centro de salud, servicios sociales, atención especializada; siendo responsable del plan de cuidados, coordinación del trabajo de otros profesionales, y participación en la distribución de recursos asistenciales y sociosanitarios. A la vez que sirven de apoyo al cuidador no profesional.
- La figura de un médico de referencia y un circuito sanitario conocido por paciente y cuidador es importante.

Bibliografía

1. *Unidad de Pacientes Pluripatológicos. Estándares y Recomendaciones.* Ministerio de Sanidad y —Ollero Baturone M. *Modelo de organización para los pacientes crónicos complejos. Foro de Debate. Gestión clínica 2.0.* Escuela andaluza de Salud Pública, 2009. 2*Política Social, 2009*
2. Julio Montes Santiago, Emilio Casariego Vales, José Luis Toro Santos, Esther Mosquera *La asistencia a pacientes crónicos y pluripatológicos. Magnitud e iniciativas para su manejo: La Declaración de Sevilla. Situación y propuestas en Galicia. Galicia Clínica, ISSN 1989-3922, Vol. 73, Nº. Extra 1 (suplemento), 2012 (Ejemplar dedicado a: La atención al paciente crónico y pluripatológico. El caso de Galicia / coord. por Julio Montes Santiago, Emilio Casariego Vales), págs. 7-14*

CC-15 ¿DE QUIÉN ES ESTE PACIENTE CON INSUFICIENCIA CARDÍACA?

J. M. Machín Lázaro, G. Pindao Quesada, A. Pereira Juliá,
J. Hergueta González, E. Martín Echevarría, C. Vázquez Pérez
*Servicio de Medicina Interna. Unidad de Continuidad Asistencial
Primaria Interna (UCAPI) del Hospital Universitario de Guadalajara*

Resumen del caso

Varón de 72 años. EPOC leve. Portador de prótesis valvular mecánica mitral y aórtica desde hace 10 años. Seguimientos semestrales en Cardiología. Ningún ingreso por descompensación. Diabetes mellitus tipo 2 que no precisa insulina. Insuficiencia renal leve con creatinina en torno a 1,4 mg/dL. Anemia crónica relacionada con hemólisis de las prótesis valvulares metálicas (Hb habitual 10 g/dl). Sigue tratamiento con: eplerenona 50 mg al día, furosemida 40 mg al día, enalapril 10 mg al día, sintrom, sulfato de hierro 1 comprimido al día y metformina 850 mg cada 12 horas. Situación basal: sin disnea para sus actividades habituales, camina varios kilómetros al día. Mínimos edemas en pies al final del día, no ortopnea, disnea paroxística nocturna ni nicturia. No deterioro cognitivo. Continente doble. Se encarga él mismo de sus medicaciones. Vive en zona rural con su mujer a una distancia de 85 km del hospital. Excelente apoyo familiar de las hijas. En la última revisión rutinaria en Cardiología: deterioro de su situación funcional, y aumento progresivo del diámetro abdominal. No ha tomado otras medicaciones ni refiere otra sintomatología asociada. Pruebas complementarias: empeoramiento de su anemia habitual con 9 gr de Hemoglobina y de la función

Libro de Casos Clínicos de la VIII Reunión de Paciente Pluripatológico y Edad Avanzada

renal con 2 mg/dl de creatinina. Ecocardiograma: dos prótesis valvulares normofuncionantes con una leve disfunción de la mitral, hipertrofia biventricular y un nuevo hallazgo no descrito: hipertensión pulmonar de 60 mmHg. Con estos hallazgos, se aumenta un comprimido de furosemida y se cita para nueva revisión en 6 meses. A las 2 semanas de esa visita, el médico de atención primaria solicitó ecografía abdominal que demuestra abundante líquido ascítico. Por lo que derivó preferente a Digestivo al paciente. Esta especialidad solicita estudio completo analítico para descartar hepatopatías como causa de la ascitis y cita de nuevo al paciente con resultados de las pruebas. En este tiempo el paciente empeora clínicamente, por lo que el médico de primaria contacta con el internista de referencia, siendo atendido al día siguiente en la Unidad de continuidad asistencial (UCAPI). Desde la consulta de la Unidad se lleva al paciente al hospital de día para realizar paracentesis evacuadora y estudio del líquido ascítico. Se extraen 4500 cc de líquido ascítico con un gradiente de albumina sugerente de hipertensión portal. Sin células malignas en la citología. Analítica de ese día demuestra anemia ferropénica con 8g/dl, LDH moderadamente elevada y elevación a 2,5 mg/dL de creatinina con sodio de 130 y glucosa de 300. Diagnósticos y actitud: Cuadro de descompensación de insuficiencia cardíaca con ascitis cardial que precisa paracentesis. Insuficiencia renal prerrenal con hiponatremia por tercer espacio. Hipertensión pulmonar no conocida previamente, en estudio. Anemia ferropénica sin manifestar sangrado externo, en estudio. Diabetes mellitus descompensada que estaba siendo tratada con metformina, coexistiendo ahora con insuficiencia renal y cardíaca. De acuerdo con la familia: se decide estudio y tratamiento ambulatorio del paciente, se administra hierro parenteral en dosis única en hospital de día, se aumentan diuréticos, insulinizado con glargina. Se enseña a la familia y al paciente a monitorizar peso, constantes y glucemias, y se contacta con el equipo de atención primaria para control clínico y analítico. En caso de deterioro enviar de nuevo a la UCAPI previo contacto telefónico. Además se solicita estudio del sueño y endoscopias digestivas. Diagnósticos finales: Cirrosis cardial con descompensación hídrica debida a anemia ferropénica secundaria a angiodisplasias de colon. Hipertensión pulmonar secundaria a síndrome de apnea del sueño grave. Se instaura CPAP. Insuficiencia renal por nefroangiosclerosis agudizada por descompensación hídrica. El paciente evolucionó favorablemente sin ingresos ni visitas a urgencias. El tratamiento se modificaba según evolución desde el Centro de Salud coordinándose con los internistas del hospital.

Cuestiones claves

Las enfermedades crónicas tienden a descompensarse y no siempre la especialidad que realiza el seguimiento rutinario es la adecuada para orientar y tratar el motivo de la agudización. Son los equipos de atención primaria los primeros en atender las agudizaciones y solicitar interconsultas, por lo que se hace necesario acceso fluido a especialidades “generalistas” dentro del hospital para una atención precoz y coordinada.

Preguntas

- ¿Se podría haber evitado el peregrinaje del paciente en tres especialidades por los mismos síntomas en tan corto espacio de tiempo?
- ¿Son realmente útiles las revisiones rutinarias cuando el paciente con enfermedad crónica esta asintomático?
- ¿Realmente se emplea y se potencia toda la capacidad de los servicios de Medicina Interna y de los equipos de atención primaria por los servicios de salud para el manejo de pacientes con enfermedades complejas?

Conclusiones

1. Necesidad de dedicar tiempo a los síntomas nuevos de los pacientes cuando acuden a las revisiones de rutina.
2. Necesidad de la visión integradora de especialistas “generalistas” en el manejo de los pacientes con enfermedades crónicas complejas.
3. Necesidad de dispositivos hospitalarios que permitan coordinación entre medicina interna y atención primaria, técnicas diagnóstico-terapéuticas de manera ambulatoria para evitar ingresos de pacientes con enfermedades crónicas.

Bibliografía

1. Ollero Baturone M. *Adecuación y utilidad del ingreso hospitalario. Med Clin (Barc).* 2001; 116.
2. San José Laporte A, Pérez López J, Pardos-Gea J, Vilardell Tarrés M. *Consulta de atención inmediata. Experiencia de tres años. Rev Clin Esp.* 2009;210(1):55-6.
3. Bengoa R, Nuño Solinís R. *Curar y cuidar. Innovación en la gestión de enfermedades crónicas: una guía práctica para avanzar. Barcelona: Masson; 2008.*
4. Anguita M, Ojeda S, Atienza F, Ridoccci F, Almenar L, Vallés F, et al. *Análisis de coste-beneficio de los programas de prevención de reingresos en pacientes hospitalizados por insuficiencia cardíaca. Impacto económico de las nuevas formas de asistencia a la insuficiencia cardíaca. Rev Esp Cardiol.* 2005;58(supl 2):32-6.

Libro de Casos Clínicos de la VIII Reunión de Paciente Pluripatológico y Edad Avanzada

CC-18 PACIENTE DE 54 AÑOS CON ESPLENOMEGALIA Y ALBUMINURIA

J. Magallanes Gamboa¹, A. Gallegos Polonio¹, V. Notario Barba²,
B. Torres Ceballos¹, A. Ochoa Ramírez¹, A. Vizueté Calero¹,
A. Blanco Jarava¹, F. Marcos Sánchez¹

¹Servicio de Medicina Interna, ²Servicio de Urgencias del Hospital Nuestra Señora del Prado, Talavera de la Reina, Toledo.

Caso Clínico

Paciente de 54 años derivado a consulta de Medicina Interna por esplenomegalia y albuminuria, objetivadas en estudio de incontinencia e impotencia realizado por Urología. Presenta intolerancia gástrica a la metformina sin RAMC. HTA de difícil control pese a tratamiento con amlodipino 10mg/24h, espironolactona 25mg/24h y bisoprolol 5mg/24h. Diabetes Mellitus 2 en tratamiento con ADO (vildagliptina y glibenclamida) hasta hace dos meses, cuando su MAP inicia insulinización por mal control metabólico (HbA_{1c}:8.2). Asoció dapagliflozina alcanzando cifras glucémicas objetivo; sin embargo, tuvo que ser retirada por infecciones urinarias y candidiasis genital con balanitis de repetición. Actualmente con insulina glargina 60 UI SC al día e insulina aspart 5-10-15. Hipertrigliceridemia en tratamiento con fenofibrato 145mg/24h. Gota, el último ataque de podagra hace 3 años, en tratamiento con alopurinol 300mg/24h. Enfermedad de Forestier, hernias discales lumbares y secuela de poliomielitis en miembro inferior derecho. Múltiples intervenciones quirúrgicas ortopédicas (6), además de hipospadia y pie equino durante la infancia. Estuvo en seguimiento por la unidad del dolor, actualmente con aceptable control con paracetamol y miorrelajantes (metocarbamol 500mg/24h y alprazolam 2mg/24h). Se desplaza en silla de ruedas, presenta una dependencia severa (Barthel:45) y obesidad mórbida (IMC:40.5). Sin deterioro cognitivo. Mal control dietético, fumador de 1 paquete al día y consumo ocasional de alcohol. Completan su tratamiento habitual: AAS 300mg/24h y cloruro de potasio 600mg/8h. Con respecto al plano psicoafectivo y social: vive en domicilio con su pareja. Tiene un hijo adulto con el que no tiene ningún tipo de comunicación. Debido a sus problemas traumatológicos, ha sufrido muchas intervenciones quirúrgicas sin obtener los resultados esperados, lo que ha generado un sentimiento de desconfianza en el sistema sanitario. Fue derivado a endocrinología sin lograr nunca un control adecuado de su diabetes. Abandonó seguimiento porque refiere “mala relación con los facultativos”. Así mismo, presenta un síndrome depresivo con un gran sentimiento de frustración por su situación de dependencia; sin embargo,

rechaza ser valorado por psiquiatría o cualquier tipo de medicación psiquiátrica. Se trata de un paciente joven que, aunque es derivado a nuestra consulta por hallazgos en pruebas complementarias, presenta gran comorbilidad asociada. Cumple criterios de pluripatología (3 categorías) y polimedicación (12 fármacos) con mal control higiénico dietético y tabaquismo activo. Presenta un alto grado de dependencia con inadecuada adaptación, que lo ha llevado a mantener una actitud negativa y de desconfianza con sus familiares y el sistema sanitario. Ampliando la anamnesis, refiere haber sido diagnosticado de HTA muy joven, alrededor de los 30 años de edad. Habitualmente, cursa con tensiones en torno a 170/90 pese al tratamiento. Él considera estos valores como normales, dado que previamente presentaba TA en torno a 200/100. Al revisar su tratamiento habitual, apreciamos que toma suplementos de K⁺. Lleva años tomándolo, desde que en analíticas realizadas en AP se objetivó hipokalemia mantenida. Ante la posibilidad de tratarse de un caso de HTA secundaria, realizamos estudio completo. En la analítica se objetivó aldosterona de 21.2 ng/ml y renina de 0.4 ng/ml/H con un cociente de aldosterona plasmática/actividad de renina plasmática de 53. Estos valores son diagnósticos de HAP. El TAC abdominal descarta la presencia de esplenomegalia y evidencia un nódulo adrenal derecho, un probable adenoma suprarrenal responsable del HAP. Planteamos completar el estudio con la posibilidad de tratamiento quirúrgico definitivo, que el paciente rechaza porque refiere “estar cansado de tantas operaciones”. Decidimos mantener un tratamiento conservador e indicamos tratamiento antihipertensivo con espirolactona 50mg/24h y enalapril 20mg/24h. Este último también colaboraría en la disminución de la albuminuria, que la interpretamos como secundaria al mal control tensional y glucémico. Para el control glucémico decidimos iniciar la combinación de detemir y liraglutide. Incluimos al paciente en un programa de control glucémico no presencial, que nos permitió titular la dosis hasta llegar a cifras objetivo. Incidimos mucho en el cambio de estilo de vida, principalmente en una dieta saludable. Establecimos un plan de cuidados y educamos tanto al paciente como su pareja, cuidador principal, en su enfermedad, haciendo que se comprometan con su salud y adopten una actitud activa para el control de la misma. En el plano psicoafectivo, debido al seguimiento cercano del paciente (incluido el seguimiento no presencial), la relación médico-paciente se fue fortaleciendo, ganando su confianza a medida que conseguimos pequeñas, aunque progresivas mejoras en su salud. El paciente accedió a ser valorado por un psiquiatra, aunque optó por uno privado y especializado en terapia conductual (sin medicación) que le ha ayudado a

Libro de Casos Clínicos de la VIII Reunión de Paciente Pluripatológico y Edad Avanzada

aceptar su situación de dependencia, lo que, a su vez, ha mejorado su situación familiar y estrechado vínculos con su hijo. Todo ello ha tenido una importante repercusión positiva sobre su actitud frente a la vida y su salud. Nuestro paciente, tras 5 meses de seguimiento ha alcanzado los objetivos de control glucémico, la glucemia en ayunas es < de 130 mg/dl y la HbAc1, de 6.2%. Ha perdido 11 kg de peso y ha logrado un control adecuado de la tensión arterial, que actualmente se encuentra en torno a 120/70. El perfil lipídico al igual que la albuminuria, han mejorado, aunque aún no se ha alcanzado las cifras objetivo. El paciente se encuentra muy motivado con los resultados obtenidos, mantiene un estilo de vida más sano y ha abandonado el hábito tabáquico desde hace 2 meses.

Conclusiones

En todo paciente debe realizarse una historia clínica completa, que evalúe cuidadosamente los antecedentes personales. De la misma forma, es necesaria una valoración integral, no solo centrada en la esfera biomédica, sino valorando también su situación familiar y psicoafectiva. Debemos intentar abordar todas y cada una de estas áreas para conseguir un control óptimo e integral de la enfermedad. El tratamiento y seguimiento debe ser individualizado y dependerá de las características de cada paciente.

CC-20 TRASTORNOS DE MEMORIA REVERSIBLE

M. Schapira, L. A. Cámara

Hospital Italiano, Buenos Aires, Argentina.

Caso Clínico

Primera consulta 2005 Paciente 75 años, hombre. Antecedentes: HTA, Depresión, Diabetes tipo 2, Obeso (BMI 33), Extrasistolia supraventricular frecuente, Dislipidemia, Síntomas prostáticos: Medicación crónica con Medicación: Amiodarona 200 Glipizida 5 mg Fluoxetina 20 Enalapril 5mg Aspirina 100 Terazosina 2 mg Simvastatina 20 mg. Vive con su esposa, relación aceptable poca perspicaz de las cosas que le suceden a su marido. Clase social C+ 5 hijos. Segunda consulta en 03/2005. Deterioro cognitivo. Consulta con neurología: subjetivo-objetivo. Activo pero con fallas muy notables. Se queja de cefalea y esta depresivo y le recetan Donepecilo 10 MRG. Seguimiento por su médico de cabecera 2014 Nueva Consulta a los 84 años por Queja cognitiva (se encuentra repetitivo, en alguna oportunidad perdió los anteojos, una vez se

desorientó al manejar al ir a la casa del hijo, se encuentra desganado, no quiere ir a jugar al golf, tiene disfunción sexual). Progresivo de un año de evolución. Análisis y examen físico normales. La esposa corrobora lo comentado por su marido y quiere consulta con neurología, No quiere la evaluación por medicina Interna/Geriátrica, sino con neurólogos especializado. Por peoría de síntomas y quejas familiares, se plantea nueva evaluación Fecha: 16/09/14 Evaluación funcional del Adulto Mayor (EFA). Edad 85; consulta con la esposa. Motivo de consulta: queja cognitiva Con quién vive: con la esposa. Tiempo de evolución de la queja: 10 años. Tiene 5 hijos, 9 nietos, buena relación. La esposa comenta que para su edad esta "bastante bien", y que nunca recordó rápidamente los nombres de sus hijos y nietos. La esposa refiere que siempre fue desatento pero en estos últimos meses más, por ejemplo al manejar su automóvil o al recordar algún recado que tenía que realizar. No está repetitivo, no pierde objetos de importancia No alucinaciones no ideas delirantes. Se perciben ciertas anomias AVD 7/8; AIVD 7/7. CDR 0,5 Minimental 29/30 (falló en el recuerdo) Yesavage 3/15 Cumple criterios de fragilidad: NO. Evaluación cognitiva: Dígitos directo 4; inverso 2. MIS: recuerdo inmediato 7; diferido 7. Series reversas (distractores): correcto Memoria reciente conservada. Memoria remota conservada Fluencia semántica palabras 10 (con repeticiones); fonológica palabras 7. Denominación 8/12. Trail B afectado. Copia de dibujos tridimensionales: correcto. Test del reloj mala colocación de los números en el cuarto cuadrante y de las agujas Capacidad de alternancia e inhibición correcta. Guarda de Luria correcta. Capacidad de síntesis correcta. Praxias ideomotoras correcta. Analítica normal y RMN. Aumento de los espacios que contienen LCR y traducen retracción encefálica difusa. La atrofia es más marcada en ambos lóbulos frontales. Áreas de leucoaraiosis periventricular. Lesiones focales periventriculares y subcorticales en ambos hemisferios cerebrales de probable origen isquémico

Conclusiones

Impresiona presentar un deterioro cognitivo leve a moderado multidominio no memoria.

Conflictos familiares: 1) La flia plantea nueva consulta a Neurología, no acepta la evolución del grupo clínico /geriátrico. 2) muy ansiosa respecto a la evolución futura del cuadro clínico 3) la esposa se declara incompetente en caso de cuidar a un demente

Libro de Casos Clínicos de la VIII Reunión de Paciente Pluripatológico y Edad Avanzada

Preguntas

1. Que diagnóstico probable pueda tener,
2. Que evolución sería esperable, cuando se presume que estará muy discapacitado, como valorar la carga del familiar, cuando necesitará ayuda.
3. Que consejos podemos dar a la flia?
4. Hasta cuando estudiar y medicar

El grupo clínico reinterroga al paciente y a la flia, realiza un diagnóstico de apneas del sueño que se trata con significativa mejoría del cuadro cognitivo a año y medio de seguimiento, a través de CPAP nocturnos, régimen para perder peso y electroestimulación muscular orofaríngea. Se comenta el síndrome que generó peoría cognitiva y estrategias terapéuticas.

CC-22 PACIENTE PLURIPATOLÓGICO DE 86 AÑOS QUE INGRESA POR NEUMONÍA E ITU

C. R. Sánchez Pérez, E. Abad Bernal, J. I. Ondiviela Gracia,
M. I. Yuste Serrano
Servicio de Medicina Interna. Hospital MAZ Zaragoza.

Antecedentes personales

- Alergia a Penicilina y derivados.
- Exfumador (40 paquetes-año) desde hace 25 años.
- HTA de larga evolución.
- Hipercolesterolemia.
- Hiperuricemia
- EPOC grave tipo Bronquitis Crónica Fenotipo D (Agudizador con B.C)
- Disnea grado 3/4 (Escala mMRC) En tratamiento con OCD 24h/día.
- Cardiopatía isquémica crónica. CNG (Mayo 2015): Severa hipocinesia posterobasal. Oclusión crónica de 2ª marginal izquierda. Ecocardiograma (Mayo 2015): FE 54% Hipoquinesia apical anterior y posteroinferior. Aceptable contractilidad del resto de los segmentos. VD normal. IM grado II.
- IRC (Creatinina entorno a 1.8 mg/dL)
- Coxartrosis

*Últimos ingresos en Medicina Interna en Mayo, Julio y Septiembre de 2015 por EPOC descompensado por infección respiratoria y en Marzo 2016 por Neumonía por Neumococo.

IQ: Cataratas. HBP. RTU pólipos vesicales (2009).

Tratamiento habitual:

- Losartan/hidroclorotiazida 50/12,5mg (1/2-0-0)
- Amlodipino 5 mg (1-0-0)
- Furosemida 40 mg (1-1/2-0)
- Amiodarona 200 mg (0-1-0)
- Tromalyt 150 mg (0-1-0)
- Nitroglicerina 5 mg Parche 12 h/día
- Atorvastatina 10 mg (0-0-1)
- Tramadol/Paracetamol 37.5/325mg/8h
- Zyloric 100 (0-1-0)
- Omeprazol (1-0-0)
- Pregabalina 75 mg (1-0-2)
- Olodaterol/tiotropio 2 inh/24 horas
- Budesonida 200mcg 1 inh/12horas

Enfermedad actual

Cuadro de aumento de disnea basal, tos con expectoración y fiebre de hasta 38°C.

Exploración física

- TA 105/56 FC 72 lpm Tª 38°C SAT O2 72% (Fi O2 21%)
- Consciente y orientado. Colaborador
- CyC: No ingurgitación yugular.
- AC: Rítmica, sin soplos.
- AP: Crepitantes en campo inferior izquierdo con hipoventilación basal izquierda. Roncus diseminados. No sibilancias
- Abdomen: anodino.
- EEII: sin edemas ni signos de TVP. Pulsos periféricos presentes.

Pruebas complementarias

- Analítica: 24.000 leucocitos (91% neutrófilos) Hb 14.4, Hto 43, Plaquetas 208.000, Creat. 1.99, Urea 98, Ácido úrico 9.8, PCR 73. Resto de bioquímica, incluyendo iones, transaminasas y enzimas cardiacas, normales. Estudio de coagulación: IP 94%, INR 1.04. GSV: pH 7.43. HCO3 33. E y S orina: pH 5.5, 50 hematíes/c, 100 leuc/c.
- Cultivo de esputo: Staphylococcus aureus (+) Neumococo (+) sensible a Levofloxacino
- Ag de Legionella (-) Neumococo (+) en orina
- Cultivo de orina: Enterococcus faecalis (sensible a Nitrofurantóina)
- ECG: RS A 70 lpm. PR normal. BRIHH. ESV aislados.

Libro de Casos Clínicos de la VIII Reunión de Paciente Pluripatológico y Edad Avanzada

- Rx tórax: foco consolidativo en lli, con pinzamiento del seno costofrénico posterior izquierdo asociado, en relación con mínimo derrame pleural. signos de hiperinsuflación pulmonar en llss.
- Tac tórax: Areas de aumento de atenuación “en vidrio deslustrado” y consolidaciones parenquimatosas parcheadas en LSI y LII izquierdos, compatible con proceso infeccioso o bronquioalveolar. Signos de enfisema severo mixto en ambos LLSS. Ateromatosis calcificada aortica.

Evolución

El paciente evolucionó favorablemente de la clínica respiratoria tras instauración de tratamiento antibiótico con Levofloxacin, oxigenoterapia y broncodilatadores inhalados. Preciso colocación de sonda vesical temporal por RAO. Se añadió al tratamiento Nitrofurantoina por ITU, presentando buena evolución. Al alta el paciente se encontraba en su situación basal.

Valoración funcional

- Índice de Barthel: 70 puntos (Grado de dependencia leve)
- Escala de Lawton Brody para las ABVD: 4 puntos (Dependencia leve)

Valoración psicoafectiva

- Cuestionario de Pfeiffer: 4 errores (Leve deterioro cognitivo)
- Escala de depresión de Yesavage: 6 puntos (Depresión leve)

Valoración sociofamiliar

- Escala “Gijón” de valoración sociofamiliar: 8 pts (Buena situación social)

Cálculo del índice paliar: 6 pts (Mortalidad a los 6 meses: 30-32%)

Cálculo índice profund: 9 pts (Mortalidad a los 12 meses 45-50%)

Cuestiones clave de complejidad del caso

- Paciente pluripatológico:

A.2 Cardiopatía isquémica.

B.2 Enfermedad renal crónica FG<60ml/m mantenido durante 3 meses.

C.1 Enfermedad respiratoria crónica con disnea basal grado III MRC, sat O₂<90% y O₂ domiciliario.

- Enfermedad crónica avanzada (EPOC grave)
- 5 ingresos hospitalarios en los últimos 12 meses.

Preguntas- Conclusiones

- ¿Cómo disminuir el nº de ingresos hospitalarios?
- Definir y establecer un modelo de coordinación entre los niveles asistenciales de Medicina Interna y Atención Primaria, que permita asegurar la continuidad asistencial.
- Seguimiento clínico más estricto del paciente.

- Fomentar la implicación del paciente y sus cuidadores en el autocuidado, facilitando su autonomía y educando en el control de la aparición de signos de descompensación y prevención de complicaciones.

Bibliografía

1. Ruiz Cantero A, et al *Proceso Asistencial de pacientes con Enfermedades crónicas complejas y Pluripatológicos*. Sociedad Española de Medicina Interna. Octubre 2013.

Imagen 1

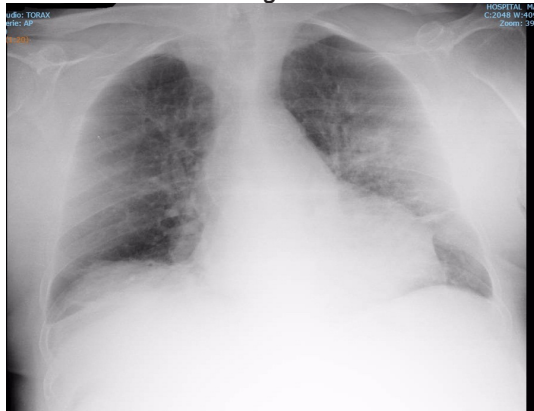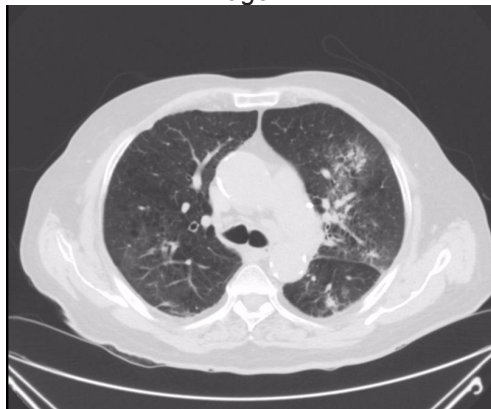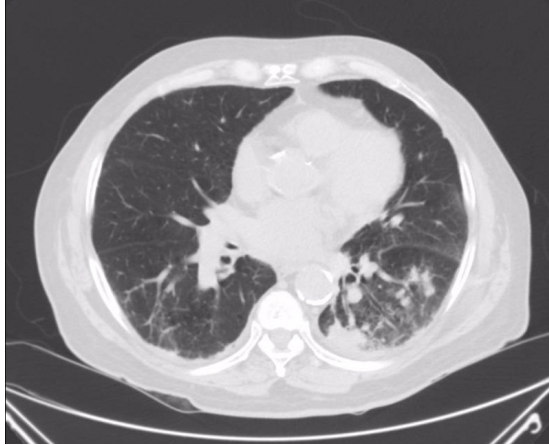


Imagen 2



Libro de Casos Clínicos de la VIII Reunión de Paciente Pluripatológico y Edad Avanzada

Imagen 3



¿QUÉ ES UN CASO CON NECESIDADES MÉDICAS COMPLEJAS? Residentes

CC-1 CASO CLÍNICO DE PACIENTES CON NECESIDADES MÉDICAS COMPLEJAS

M. L. Amaya González, A. Albarracín Arraigosa, F. M. Godoy Guerrero, J. Ruiz Rueda, M. A. Ruz Zafra, I. Pernía Rodríguez, I. Gallardo Romero, A. Ruiz Cantero

U.G.C. Medicina Interna, Hospital de la Serranía, Ronda (Málaga).

Antecedentes personales

Mujer de 67 años, intolerante a IECAS (tos). Como antecedentes de interés, destacan, HTA de más de 20 años de evolución, DM tipo 2 de larga data. FA crónica. Miocardiopatía valvular con doble prótesis mitro-aortica desde 2002, anticoagulada con Sintrom. Criterios de EPOC. Insuficiencia cardíaca crónica e insuficiencia respiratoria crónica con O₂ domiciliario e HTP severa secundaria. Ictus embólico en 1992 con secuelas de disfasia motora y hemiparesia derecha de predominio braquial 3/5. Hipoacusia severa. ERC estadio 4 en seguimiento en Consulta de Nefrología. Anemia ferropénica multifactorial. TCE con foco hemorrágico frontal izquierdo subaracnoideo en diciembre 2015. Intervenido de prótesis de rodilla derecha en abril de 2014 con cuadro de EAP durante el postoperatorio con ingreso en UCI. Ingresos en M. Interna: abril de 2014 por Insuficiencia cardíaca. Marzo de 2016 por neumonía de la comunidad. Situación basal disnea de mínimos esfuerzos y edemas maleolares. Vive con hija, quien es la cuidadora. Se moviliza por la casa con ayuda. Dependiente para algunas de las ABVD (Escala de Barthel: 60 puntos). No hábitos tóxicos. Tratamiento domiciliario: Omeprazol 20mg al día, furosemida 40mg en desayuno y almuerzo, sintrom, eplerenona 25mg en almuerzo, alopurinol 100mg en almuerzo, ac. fólico 5mg al día, losartan 25mg al día, nebivolol 2.5 mg al día, seretide, spiriva, hierro v.o, vildagliptina/metformina cada 12 horas.

Enfermedad actual

Consulta en Urgencias de nuestro centro, por fiebre de hasta 39.5°C, disnea de reposo y tos con expectoración blanquecina de una semana de evolución. Además, edemas en MMII con oliguria. No síntomas digestivos, ni otra sintomatología relevante. Tras pruebas complementarias en urgencias, se objetiva infiltrados parcheados bilaterales algodonosos sin predominio hilar en Rx tórax PA y lateral. Además, en analítica destacaba, 2160 leucocitos con

Libro de Casos Clínicos de la VIII Reunión de Paciente Pluripatológico y Edad Avanzada

77.8% de neutrófilos, Hb 8.7, Hto 26.6, 23000 plaquetas (sin sangrado evidente previo). INR 7.3. Creatinina 1.02 mg/dl, MDRD 57 ml/min/m², potasio 2.92 meq/l. Gasometría venosa: pH 7.43, PCO₂ 412.9, PO₂ 64, bicarbonato 28.1. Procalcitonina 0.4 ng/ml.

Exploración

TA 90/50. Afebril. Sat O₂ 90% con VMK al 50%. COC. Mal estado general. Caquética. Taquipnéica en reposo con uso de musculatura accesoria y tiraje intercostal. Ingurgitación yugular a 45°. No adenopatías palpables. AC: ruidos arrítmicos a unos 120 lpm con ruidos de clic metálicos. AR: crepitantes bilaterales hasta vértices. Roncus dispersos y algún sibilante. Abdomen blando y depresible, no doloroso a la palpación, no masas ni megalias palpables. Peristaltismo presente. Extremidades con edemas con fóvea bimaoleares.

Juicio clínico

1. Insuficiencia respiratoria crónica reagudizada por Neumonía de la comunidad bilateral grave.
2. Pancitopenia
3. Insuficiencia cardíaca congestiva en clase funcional III-IV de la NYHA

Cuestiones clave

1. ¿Habría que mantener la anticoagulación oral que recibía la paciente?
2. En caso afirmativo de sí anticoagulación, y teniendo en cuenta hemorragia subaracnoidea en diciembre 2015, trombopenia actual y anemia multifactorial en paciente con doble prótesis valvular, ¿con qué fármaco anticoagularíamos?
3. ¿A qué dosis?

Preguntas

1. ¿Anticoagularíamos a esta paciente?
2. ¿Qué medidas adaptaríais en primera instancia?
3. ¿Consultaríais con Hematología? Y ¿con UCI?

Conclusiones

En nuestro caso, y atendiendo a la bibliografía, decidimos en un primer momento, suspender la anticoagulación de la paciente (tanto HBPM como acenocumarol) dado el alto riesgo hemorrágico que supone una trombopenia menor de 50.000 plaquetas, aun conociendo el alto riesgo trombótico de la paciente. Se transfundió en un primer momento 1 pool de plaquetas, ascendiendo plaquetas a las 24 horas a 26000, donde se trasfunde un segundo pool y se inicia HBPM profiláctico. En control al día siguiente, plaquetas en 59000, iniciándose entonces, HBPM en rango terapéutico. Tras 48 horas de mantenimiento con plaquetas > 50.000, se inició acenocumarol.

Bibliografía

1. Freeman WD, Aguilar M, Weitz J. Management of warfarin-associated intracerebral hemorrhage. This topic last updated:abr 2, 2012. In: UpToDate, Basow, DS (Ed), UpToDate, Waltham, MA, 2012.
2. NICE clinical guideline 68. Stroke: diagnosis and initial management of acute stroke and transient ischaemic attack (TIA). National Institute for Health and Clinical Excellence. 2008.
3. JL. Pérez Vela, N. Perales. Manejo de la anticoagulación en pacientes con prótesis valvulares. Controversias. Med Intensiva. 2003;27:232-9
4. SIGN 122: Prevention and management of venous thromboembolism. A national clinical guideline. Updated December 2010.
5. Ficha técnica de Sintrom. Agencia Española de Medicamentos y Productos Sanitarios.
6. Estudio RE-ALING: Dabigatran vs warfarina en pacientes con prótesis valvulares metálicas. NEJM 2016.
7. Juan José Gómez-Doblas; Miguel A. López Garrido et al. Nuevos anticoagulantes orales en fibrilación auricular valvular: ¿hasta dónde llegan? Cardiacore. 2014; 49(3):99–101.

CC-2 CREO QUE CONOZCO A ESTE PACIENTE...

L. Cabeza Osorio, E. Lozano Rincón, M. Arroyo Gallego,
J. Torres Yebes, A. Martín Hermida, M. J. Sanz Cerezo,
R. Serrano Heranz
Servicio de Medicina Interna, Hospital Universitario del Henares,
Coslada, Madrid.

Presentamos el caso de una paciente de 78 años, alérgica a penicilinas y que presenta los siguientes antecedentes personales:

- Hipertensión arterial controlada con 3 fármacos (hidroclorotiazida, losartan y espirolonactona)
- Diabetes Mellitus tipo 2 en tratamiento con metformina e insulino terapia, manteniendo hemoglobina glicosilada (HbA1c) de 5,5%
- Fibrilación auricular permanente anticoagulada con acenocumarol, control de frecuencia con digoxina.
- Anemia normocítica y normocrómica, sin déficit carencial ni datos de hemólisis, con sospecha de síndrome mielodisplásico en tratamiento con eritropoyetina y hierro (último control analítico Hb 9,8 g/dl)

Libro de Casos Clínicos de la VIII Reunión de Paciente Pluripatológico y Edad Avanzada

- Insuficiencia cardiaca estadio C de etiología no filiada
- Hipertensión pulmonar grave, secundaria a neumopatía restrictiva y síndrome de apnea hipopnea del sueño; saturación basal 93%
- Insuficiencia renal crónica estadio III de etiología no filiada (urea: 119 mg/dl, Creatinina: 1,18mg, aclaramiento de creatinina 37%), tratamiento diurético con furosemida 1 comprimido al día
- No dislipemia, no fumadora, no hábitos enólicos ni otros tóxicos.

En esta ocasión ingresa por cuadro consistente en aumento de disnea hasta hacerse de reposo, aumento de edemas, perímetro abdominal, disminución de la diuresis y aumento de peso (unos 6 kg) desde hace 10 días. No describe cambios en la medicación habitual, no obstante el tratamiento que aporta el paciente no es el mismo que consta en el informe de última revisión en consultas externas de nefrología (último contacto con el hospital). Añadido al cuadro muestra dolor hipogástrico y sensación de distensión a este nivel. En la exploración física de la paciente destaca, peso de 75kg, marcada ingurgitación yugular hasta el ángulo mandibular, tonos cardiacos arrítmicos a unos 70 latidos por minuto y soplo sistólico IV/VI en foco aórtico. A nivel pulmonar, disminución del murmullo vesicular de forma global. Dolor a la palpación en hipogastrio, se palpa globo vesical. Miembros inferiores con edema hasta rodilla que deja fóvea. Se realizan pruebas complementarias donde destaca una radiografía de tórax con cardiomegalia global, sin claro derrame pleural, pero con aumento de los hilios de naturaleza vascular. A nivel analítico destaca bicitopenia en analítica (hemoglobina 9,8 g/dL y plaquetas 87000); INR en rango, deterioro de la función renal (filtrado estimado del 48,8 ml/min, urea 97 mg/dl y creatinina 1,09 mg/dl), hiponatremia de 117mmol/l, resto de iones normales. Por tanto se trata de una paciente ingresada por clínica de insuficiencia cardiaca de predominio derecho, retención aguda de orina e hiponatremia moderada asintomática. Se intensifica el tratamiento con diurético de ASA, se suspende tiazida y espirolonactona (ya reflejado en informe de nefrología, pero no realizado por la paciente). La paciente mantiene balances negativos durante su estancia, con peso al alta de 68,4 kg. Se produce corrección progresiva de cifras de natremia (135 mmol/l al alta) y se retira sondaje vesical con diuresis espontanea. Analíticamente mantiene bicitopenia en cifras similares al ingreso. Al alta estable clínicamente con mínimos edemas y saturación basal de 97%; se cita para seguimiento en consultas externas. Revisando la historia previa de la paciente, descubrimos que había ingresado un total de 6 veces en los últimos 2 años naturales y había consultado en el Servicio de Urgencias en

18 ocasiones en este mismo periodo, siendo en la mayoría de los casos por clínica de descompensación cardiaca derecha; por otro lado la paciente se encuentra en seguimiento por 6 especialidades a nivel ambulatorio (Nefrología en 5 ocasiones, Hematología en 4 ocasiones, Endocrinología en 3 ocasiones, Cardiología en 4 ocasiones, Neumología en 4 ocasiones y Medicina Interna en 2 ocasiones). Esto nos habla de algunas de las características de estos pacientes, como son la fragilidad, la tendencia a descompensación clínica y el consumo elevado de recursos hospitalarios. Otro aspecto que llama la atención de esta paciente es el alto número de especialistas que realizan seguimiento en consultas externas, lo que implica, un alto número de consultas, traslados, pruebas complementarias y ajustes de tratamiento sin un claro médico de referencia a nivel hospitalario. El tercer aspecto destacable del caso es la polifarmacia, en este caso más de 10 tratamientos simultáneos, ajustados por diferentes especialistas a nivel ambulatorio y que en muchas ocasiones, como queda reflejado en el caso, no son comprendidos adecuadamente por los pacientes, por lo tanto esto lleva a mala adherencia al tratamiento y favorece nuevas descompensaciones. Considero que este caso representa a un paciente que seguro todos hemos valorado en nuestro día a día, y aún a las características propias de un paciente complejo, puesto que se trata de un paciente pluripatológico, con polifarmacia en su tratamiento, con múltiples ingresos y polifrecuentador del servicio de urgencias y que además no presenta un médico de referencia a nivel hospitalario.

Bibliografía

1. Zapatero-Gaviria A, Barba-Martín R. *Gestión de los reingresos en Medicina Interna. Rev Clin Esp. 2013;213(4):203-207*
2. García Morillo JS, Bernabeu-Wittel M, Ollero Baturone M, Aguilar-Guisad M, Ramírez-Duque N, González de la Puente MA, et al. *Incidencia y características clínicas de los pacientes con pluripatología ingresados en una unidad de medicina interna. Med clin (Barc). 2005; 125: 5-9.*
3. Ollero Baturone M, Orozco Betrán D, Domingo Rico C, et al. *“Declaración de Sevilla”. Conferencia Nacional para la Atención al Paciente con Enfermedades Crónicas. Rev Clin Esp. 2011;211(11):604-606*

Libro de Casos Clínicos de la VIII Reunión de Paciente Pluripatológico y Edad Avanzada

CC-7 “JOVEN” PLURIPATOLÓGICO CON DISNEA Y LUMBALGIA

A. Barreiro Rivas, A. Latorre Díez, A. González Noya,
A. Lorenzo Vizcaya, P. López Mato

Servicio de Medicina Interna. Complejo Hospitalario Universitario de Ourense (CHUO).

Resumen del caso

Varón de 62 años exfumador y antiguo trabajador de la construcción, con factores de riesgo cardiovascular entre los que destaca hipertensión arterial, diabetes esteroidea y obesidad mórbida (IMC 44 kg/m²), habiéndose desestimado cirugía bariátrica por situación social. Esta comorbilidad condicionó el desarrollo de miocardiopatía dilatada en fibrilación auricular (FA) con fracción de eyección en límite inferior de normalidad y anticoagulado con acenocumarol, sin presentar complicaciones asociadas. A destacar también artritis reumatoide de varios años de evolución y a tratamiento con metotrexato y corticoterapia crónica, así como patología parenquimatosa pulmonar de causa multifactorial (EPOC/SAHS por la que se planteó soporte ventilatorio nocturno que el paciente rechazó, y patología intersticial tipo EPID que se relacionó con su enfermedad reumatoidea). Por dicho motivo el paciente era portador de oxigenoterapia domiciliaria y tratamiento broncodilatador, pero presentaba mala adherencia al tratamiento, lo que condicionaba múltiples ingresos a razón de una hospitalización al mes en el último año. El paciente acude por nuevo cuadro de disnea de varios días de evolución, constatándose a su llegada insuficiencia respiratoria global en relación con agudización de EPOC e insuficiencia cardíaca congestiva (ICC). Se inició tratamiento con beta-agonistas y corticoides sistémicos a dosis altas, con mejoría clínica pero con cambios en parénquima pulmonar al realizar tomografía computerizada (TC) torácica. En este contexto el paciente refiere lumbalgia mecánica de varios meses de evolución y que no mejoraba con reposo ni con analgesia pautada. Por dicho motivo se realizó TC dorsolumbar, que confirmó aplastamiento de cuerpo vertebral a nivel de D12 con protrusión a canal medular, así como protrusión/fractura de apófisis transversa de L1.

Cuestión 1: ¿Cuál sería el tratamiento de elección del aplastamiento de cuerpo vertebral?

El paciente presenta un aplastamiento vertebral en relación con osteoporosis secundaria a tratamiento crónico con esteroides (no se realizó densitometría pero los cambios radiológicos en TC y los antecedentes así lo sugieren). Considerando la edad del enfermo y la falta de mejoría con analgesia, estaría

indicada la realización de resonancia para valorar el grado de edema óseo y la cronicidad de la fractura^{1,2}. Pero ello no fue posible por dificultades técnicas (no se pudo realizar por la obesidad del paciente). En este punto se planteó actitud quirúrgica mediante vertebroplastia, pero se desestimó dicha opción por la situación basal del paciente y su comorbilidad respiratoria.² Finalmente, se decidió actitud conservadora mediante reposo en cama y colocación de ortesis de hiperextensión tipo Jewett, así como tratamiento médico para refuerzo de trama ósea mediante bifosfonatos y suplementación con calcio/vitamina D (se detectó en estudio analítico dicho déficit).³ No obstante, destacamos que si se produjesen cambios en la situación basal del paciente mediante pérdida de peso y un mayor soporte sociofamiliar, se podría valorar nuevamente la intervención quirúrgica.

Cuestión 2: ¿Estaría indicada la modificación del tratamiento para artritis reumatoide?

La principal limitación del paciente es a nivel respiratorio, en relación no solo con su miocardiopatía sino también con su afectación del parénquima pulmonar. Esta se debe tanto a su broncopatía obstructiva como a su afectación pulmonar intersticial, la cual podría estar en relación con el uso de metotrexate. Una alternativa posible sería la retirada de dicho inmunosupresor y ajuste de dosis de corticoides, pero la fractura osteoporótica esteroidea contraindicaría dicha actitud, así como el riesgo de aumentar las recidivas infecciosas en un paciente multifrecuentador por agudizaciones de broncopatía obstructiva crónica.⁴ Se planteó por tanto el uso de corticoides a dosis bajas y la introducción de azatioprina, puesto que otros inmunosupresores como ciclofosfamida o ciclosporina estarían contraindicados por lo anteriormente descrito. Al alta el paciente ingresó en centro sociosanitario donde recibe atención por parte de un internista con el que se consensuó la actitud terapéutica. Tras estas modificaciones el paciente lleva meses sin precisar ingreso hospitalario.

Bibliografía

1. Rosen HN, Walega DR. Osteoporotic Thoracolumbar vertebral compression fracture: clinical manifestations and treatment. In: UpToDate, Rosen CJ (Ed), UpToDate, Waltham MA, 2016
2. Ángels Martínez-Ferrer, Jordi Blasco, Núria Guañabens, Jaume Pomés, Pilar Peris. Eficacia de la vertebroplastia en fracturas vertebrales crónicas sintomáticas debidas a osteoporosis: Estudio de 5 pacientes. *Med. Clin.* 2013; 140 (3): 115-118

Libro de Casos Clínicos de la VIII Reunión de Paciente Pluripatológico y Edad Avanzada

3. J. González-Macías, J. Del Pino-Montes, J.M. Olmos, X. Nogués. *Guías de práctica clínica en la osteoporosis posmenopáusica, glucocorticoidea y del varón. Sociedad Española de Investigación Ósea y del Metabolismo Mineral (3ª versión actualizada 2014). Rev Clin Esp. 2015;215:515-26.*
4. Iqbal K, Kelly C. *Treatment of rheumatoid arthritis- associated interstitial lung disease: a perspective review. Ther Adv Musculoskelet Dis. 2015 Dec; 7(6): 247–267.*

CC-14 CUANDO LA INSUFICIENCIA CARDÍACA NOS LO PONE DIFÍCIL

R. García-Serrano, C. Hernández Quiles, J. Lanseros Tenllado, A. Hurtado Ganoza, J. Ternero Vega
Servicio de Medicina Interna. Hospital Universitario Virgen del Rocío, Sevilla.

Presentamos el caso de una mujer de 68 años con múltiples ingresos por insuficiencia cardiaca. Como antecedentes personales la paciente presenta ex tabaquismo, hipertensión arterial, dislipemia, obesidad, miocardiopatía dilatada idiopática con fracción de eyección severamente deprimida (18%), hipertensión pulmonar secundaria moderada-severa con disfunción de ventrículo derecho (TAPSE 11mm), en situación de insuficiencia cardíaca con clase funcional III-IV de la NYHA, estadio D de la ACC/AHA y situación de bajo gasto con TA en torno a 100/60 mmHg. Tenía implantado un DAI resincronizador en prevención primaria, y se desestimó trasplante cardiaco por comorbilidad y presencia de anticuerpos citotóxicos. Además presentaba Enfermedad renal crónica en estadio 3a–3b (creatinina basal en torno a 1.3mg/dl) de probable origen multifactorial (isquémica y nefroangioesclerosis). Por ello la paciente cumple criterios de paciente pluripatológico, categorías A2 y B1. Situación basal limitada por su clase funcional con dependencia moderada para actividades básicas de la vida diaria (barthel de 60 puntos) y funciones superiores conservadas. Vive con su marido que es su cuidador principal. Como tratamiento tiene prescrito: Omeprazol 20mg, Ramipril 2,5mg, Simvastatina 20mg, Amiodarona 200mg, Bisoprolol 5mg, AAS 100mg, Furosemida 240mg, Espironolactona 50mg, Acenocumarol, Sildenafil 75 mg, Zolpidem 10mg, Alopurinol 100mg, Ferroglicina sulfato 100mg. Refería buen cumplimiento tanto del tratamiento como de la dieta. La paciente había presentado 13 ingresos en el año previo por agudizaciones de insuficiencia cardiaca. Nuevamente ingresa por aumento

progresivo de disnea hasta estar presente en reposo, junto con ortopnea e importante aumento de edemas, sin que existiese patología aguda incidente ni fallo en tratamiento ni en medidas higiénicas que justificase la desestabilización de la insuficiencia cardiaca. A su llegada la paciente presentaba aceptable estado general, buen nivel de conciencia, estabilidad hemodinámica con cifras tensionales de 100/60mmHg. Eupneica en reposo, apareciendo disnea al habla, con saturaciones del 94% sin oxigenoterapia suplementaria. En la auscultación cardiopulmonar presentaba tonos arrítmicos a 75 lpm sin soplos, murmullo vesicular conservado con crepitantes bibasales. Edema importante de pared abdominal y en extremidades inferiores donde eran muy voluminosos con fóvea hasta raíz y extravasación de líquido. Entre las pruebas realizadas al ingreso destacaba electrocardiograma con Fibrilación auricular a 80lpm, eje izquierdo y BCRIHH, radiografía torácica con aumento del índice cardiorácico con pinzamiento costofrénico bilateral. Analíticamente destacaba la existencia de un deterioro de función renal respecto a basales con Creatinina de 1.73mg/dl con ionograma normal, nt proBNP de 4358, hemoglobina de 102g/L normocítica-normocrómica, sin otras alteraciones reseñables. Se planteó tratamiento con perfusión continua intravenosa de Furosemida a 10mg/hora (máxima dosis permitida por sus cifras tensionales), presentando diuresis en torno a 1500ml/día con mínima mejoría de edemas y de la disnea. Ante esta situación de escasa mejoría con el tratamiento convencional nos planteamos la cuestión de cómo podríamos optimizar el tratamiento intrahospitalario de esta paciente pluripatológica en la que se ha llegado al techo terapéutico en situación de insuficiencia cardiaca con fenotipo hemodinámico húmedo y frío. Clásicamente en las insuficiencias cardiacas con diuresis disminuida y tendencia a la hipotensión suele optarse por la adición al tratamiento de dopamina a dosis diuréticas en perfusión continua. El problema que presentaba nuestra paciente era que existía el riesgo de taquicardización que empeoraría el cuadro y que la situación de obesidad y anasarca podrían dificultar los accesos venosos periféricos. Ante esto se optó por implementar el tratamiento con bolos de 150 ml de Suero salino hipertónico cada 12h asociados a bolos de 1mg/kg peso de furosemida, tras lo cual la paciente comentó a presentar diuresis diaria en torno a 5000ml, con progresiva mejoría de edemas regresando hasta su situación basal tras la cual la paciente fue dada de alta a domicilio con dosis altas de furosemida (320 mg) y espironolactona (100 mg), junto con la adición de morfina de liberación lenta y rápida para los rescates para alivio sintomático. Se incluyó a la paciente en la unidad de hospitalización domiciliaria, para realizar

Libro de Casos Clínicos de la VIII Reunión de Paciente Pluripatológico y Edad Avanzada

un seguimiento estrecho consiguiendo evitar ingresos hospitalarios durante los siguientes 13 meses. ¿Qué hacer cuando la furosemida IV no es suficiente? Existen diversos estudios que comparan el efecto de la Furosemida IV a altas dosis sola o administrada conjuntamente con suero salino hipertónico, que apoyan que el uso conjunto produce mejoría en la diuresis, preservación de la función renal, mejoría de los biomarcadores cardíacos y parámetros ecocardiográficos y reducción de la estancia hospitalaria y de los reingresos, presentando un buen perfil de seguridad. Esto se basa en que en los pacientes con insuficiencia cardíaca crónica el flujo sanguíneo renal está disminuido y con ello la concentración de Furosemida que llega a nivel tubular, de forma que la administración conjunta con suero salino hipertónico favorece además de una rápida e instantánea movilización de los fluidos al espacio intravascular (sin un aumento significativo del sodio sérico), que llegue una mayor concentración de Furosemida a nivel tubular, produciendo un aumento de la diuresis y la excreción urinaria tanto de sodio como de Furosemida, lo que favorece que los pacientes regresen a su situación basal de forma más rápida. ¿Insuficiencias cardíacas refractarias y su manejo ambulatorio? En base a nuestra experiencia en estos casos es fundamental un seguimiento estrecho, ya sea a través de visitas programadas con opción a consultar en casos de empeoramiento sintomático o a través de programas de Hospitalización Domiciliaria, de forma que existan ajustes dinámicos de la medicación en base a la situación clínica del paciente, evitando en la medida de lo posible las descompensaciones y los ingresos hospitalarios por esta causa.

Bibliografía

1. Gandhi S, et al, *Hypertonic saline with furosemide for the treatment of acute congestive heart failure: A systematic review and meta-analysis*, *Int J Cardiol*(2014) <http://dx.doi.org/10.1016/j.ijcard.2014.03.020>
2. Paterna S, Di Gaudio F, La Rocca V, Balistreri F, Greco M, Torres D, et al, *Hypertonic Saline in Conjunction with High-Dose Furosemide Improves Dose-Response Curves in Worsening Refractory Congestive Heart Failure*, *Adv Ther* (2015) 32:971-982, doi:10.1007/s12325-015-0254-9

CC-17 EL PACIENTE CRÓNICO COMPLEJO. UN EQUILIBRIO INESTABLE

R. Pacheco, M. Guil García, M. Vázquez, M. I. Pérez, G. Millán,
M. Sánchez, R. Mercado, R. Gómez Huelgas

UGC Medicina Interna. Hospital Regional Universitario de Málaga.

Caso clínico

Mujer de 80 años de edad, entre cuyos antecedentes destacan hipertensión arterial de larga evolución con control irregular; dislipemia; diabetes mellitus tipo 2 de más de 10 años de evolución insulinizada desde hace 7 años, presentando episodios de mareo, sudoración y nerviosismo en contexto de hipoglucemias (sin necesidad de ayuda de terceros) en las últimas semanas; monorrena funcional por litiasis renal izquierda, insuficiencia renal crónica Estadio 4 (FG 15 ml/min) con proteinuria en rango no nefrótico (1.9 g/día); marcapasos definitivo por episodio sincopal en contexto de BAV 2º grado tipo Mobitz II y BCRIHH; anemia de trastornos crónicos; hipotiroidismo primario. Insuficiencia cardiaca con función sistólica ligeramente deprimida (FEVI 48%) y valvulopatía degenerativa con insuficiencia aórtica y mitral ligeras. Realiza tratamiento con olmesartán 40 mg cada 12 horas, carvedilol 12,5 mgr cada 12 horas veces, furosemida 40 mg un comprimido y medio cada ocho horas, atorvastatina 20 mgr al día, ácido acetil salicílico 100 mg en el desayuno, levotiroxina 50 mcg al día, omeprazol 20 una cápsula al día, parches de NTG 10 mg al día, amlodipino 10 mg al día, calcifediol una ampolla vía oral al mes, paricalcitol 1 mcg a días alternos, darbepoetina alfa 10 mcg cada 15 días sc, insulina glargina 7 UI/día. La paciente seguía revisiones en las consultas de Nefrología, Cardiología y Medicina Interna. Mantiene funciones cognitivas conservadas (MMSE 27), y dependencia moderada para las actividades básica de la vida diaria (Barthel 80). Vive sola en casa, no tiene cuidadora en domicilio, pero recibe el apoyo constante de sus dos hijos que viven cerca de ella, y se turnan para acompañarla de noche. En los últimos cinco meses ha presentado dos ingresos hospitalarios por edema agudo de pulmón y crisis hipertensiva, en Cardiología y en Medicina Interna. Ingresó de nuevo en Medicina Interna en situación de edema agudo de pulmón en el contexto de infección urinaria. Dada la mala respuesta al tratamiento deplectivo y el deterioro de su función renal, se plantea la conveniencia de terapia renal sustitutiva (TRS) la cual es rechazada tajantemente por la paciente. En esta situación nos planteamos distintas cuestiones:

Libro de Casos Clínicos de la VIII Reunión de Paciente Pluripatológico y Edad Avanzada

- Nos encontramos con una paciente crónica compleja de edad avanzada con pluripatología (fracaso cardiorenal avanzado), y sintomatología continua y limitante, que condicionan una hiperfrecuentación de los servicios hospitalarios.
- Desde el punto de vista clínico, resulta prioritario realizar un ajuste del tratamiento (hipoglucemias, mal control de la presión arterial) y una adecuada conciliación (valorar la continuidad del tratamiento con estatinas, antiagregantes y anti-vitamina D)
- Desde una perspectiva asistencial, es importante evitar la fragmentación (la paciente es atendida simultáneamente por tres especialistas médicos) y reforzar la continuidad asistencial interniveles, potenciando el papel de la enfermería de enlace (hospitalaria y comunitaria). En este sentido sería conveniente designar un internista de referencia que interactúe estrechamente con el equipo de atención primaria, así como planificar una atención multidisciplinaria activando los planes de cuidados por parte de la enfermería comunitaria y la participación de la trabajadora social.
- Asimismo, resulta conveniente reforzar la atención domiciliaria de la paciente y activar mecanismos asistenciales alternativos a la hospitalización convencional (seguimiento telefónico, consultas a demanda, hospital de día).
- Por otro lado, el rechazo informado y consciente de la paciente a al TRS, plantea la conveniencia de un enfoque paliativo del proceso.
- Finalmente, ante el previsible deterioro funcional a corto plazo de la paciente, es preciso reforzar el apoyo domiciliar y prevenir el potencial desarrollo de una situación de claudicación familiar.

Bibliografía

1. *Proceso Asistencial de Pacientes con Enfermedades Crónicas Complejas Pluripatológicas. Sociedad Española de Medicina Interna (SEMI), Sociedad Española de Medicina de Familia y Comunitaria (semFyc), Federación de Asociaciones de Enfermería Comunitaria y Atención Primaria (FAECAP). Octubre de 2013.*
2. *Ena J, Gómez Huelgas R, Sánchez Fuentes D, et al. Management of patients with type 2 diabetes and multiple chronic conditions: A Delphi consensus of the Spanish Society of Internal Medicine. Eur J Intern Med 2016; 27: 31-6.*
3. *Gómez-Huelgas R, Martínez-Castelao A, Artola S, Górriz JL, Menéndez E; en nombre del Grupo de Trabajo para el Documento de Consenso sobre el tratamiento de la diabetes tipo 2 en el paciente con enfermedad renal crónica. Tratamiento de la diabetes tipo 2 en el paciente con enfermedad renal crónica. Med Clin (Barc). 2014;142:85.e1–85.e10.*

CC-19 PACIENTE ANCIANO PLURIPATOLÓGICO, HIPERFRECUENTADOR Y EN SEGUIMIENTO POR MÚLTIPLES ESPECIALISTAS

B. Torres Ceballos¹, J. Magallanes Gamboa¹, V. Notario Barba²,
A. Gallegos Polonio¹, A. Ochoa Ramírez¹, A. Vizueté Calero¹,
A. Blanco Jarava¹, F. Marcos Sánchez¹.

¹Servicio de Medicina Interna, ²Servicio de Urgencias del Hospital
Nuestra Señora del Prado, Talavera de la Reina, Toledo.

Paciente de 83 años sin alergias conocidas con los siguientes antecedentes personales: HTA en tratamiento con olmersartán 40mg/amlodipino 10mg, 1 cp al día. Diabetes Mellitus 2 tratada con insulina glargina16-0-20 y repaglinida 2mg/8h. Dislipidemia en tratamiento con atorvastatina 40mg/24h y Obesidad. Cardiopatía isquémico-hipertensiva, fibrilación auricular y portador de marcapasos monocameral. En tratamiento con digoxina 0.125mg/24h, trimetazidina 20mg/12h, eplerenona 25mg/24h y acenocumarol; con revisiones anuales en Cardiología. Insuficiencia cardiaca con múltiples episodios de reagudización, en tratamiento diurético con furosemida 80mg al día. EPOC severo en situación de insuficiencia respiratoria hipoxémica crónica con oxigenoterapia domiciliaria. En tratamiento con salmeterol50/propionato de fluticasona500 1 inh/12h y bromuro de tiotropio 1 inh/24h. Hipertensión pulmonar y SAHS en tratamiento con C-PAP nocturna. En seguimiento por Neumología. ERC en probable relación con nefropatía diabética, con Creatinina basal de 2 mg/dl en seguimiento por Nefrología. HBP en tratamiento con permixon 160mg/12h. Gota en tratamiento con alopurinol 100mg/24h y colchicina en ataques agudo, el último hace 3 meses. Anemia crónica multifactorial. Osteoartrosis generalizada que dificulta su deambulacion. Intervenido de bypass aorto-aórtico por aneurisma de aorta infrarrenal. Completa su tratamiento habitual: pantoprazol 40mg/24h. Situación Basal: dependiente parcial para ABVD. Clase funcional III de la NYHA. Vive en domicilio con su esposa. Vida sedentaria, deambula con dificultad ayudado por dos bastones dentro de casa. No presenta deterioro cognitivo. Durante el último año ha sido ingresado en dos oportunidades, ambas por insuficiencia cardiaca secundaria a infecciones respiratorias y reagudización de su enfermedad renal crónica. A estos procesos se suman 5 visitas a urgencias por insuficiencia cardiaca (2), crisis gotosa, celulitis en miembro superior y hematuria. Tras el último ingreso, es derivado a nuestra consulta para su valoración y seguimiento. Inicialmente, realizamos una valoración global del paciente. Se trata de un paciente anciano con

Libro de Casos Clínicos de la VIII Reunión de Paciente Pluripatológico y Edad Avanzada

criterios de pluripatología (5 categorías), polimedicado (12 fármacos sistémicos e inhaladores) y con importante fragilidad. Vive con su esposa, una persona mayor con similar situación, sobre quien recae la responsabilidad de cuidador principal. Presenta reagudizaciones frecuentes de sus distintas patologías crónicas y es llevado por tres especialistas hospitalarios distintos, cada cual da sus recomendaciones y tratamiento de forma independiente, muchas veces sin tener en cuenta la situación global del paciente. Revisamos su historia clínica, sus distintos ingresos y visitas a urgencias, objetivamos que siempre presenta tensiones arteriales bajas (90/60), bradicardia y un FG <30. Realizamos una conciliación terapéutica completa, retirando toda medicación contraindicada para el grado de deterioro renal (eplerenona). Decidimos suspender antihipertensivo y digitálicos, realizamos MAPA y objetivamos que sin medicación tiene una FC media de 80 lpm con adecuado control tensional. No refiere episodios de angina desde hace más de 10 años, por lo que decidimos suspender trimetazidina, sin incidencias. Habitualmente presenta un mal control glucémico (220 mg/dl en ayunas) y HbAc1 de 8.3%. Presenta dolores y disestesias en miembros inferiores por lo que realizamos una evaluación completa de ambos pies. Monofilamento: 6 puntos no percibidos en pie izquierdo, 4 en pie derecho y ausencia de sensibilidad vibratoria en pie izquierdo. Se realiza electromiograma que confirma neuropatía axonal sensitivo-motora compatible con neuropatía diabética, por lo que iniciamos tratamiento con pregabalina. Decidimos intensificar tratamiento: suspendemos repaglinida, subimos la dosis de glargina e iniciamos linagliptina 5mg/24h con mejor control. En los últimos meses, sustituimos la insulina glargina por degludec 30 UI SC con lo que hemos logrado las cifras de glucemia objetivo y una HbAc1 7.6%. Reinterrogando al paciente refiere episodios autolimitados de esputos hemoptoicos, ha acudido en una oportunidad a urgencias por hematuria y en sus controles de anticoagulación suele presentar INR elevado. Decidimos suspender acenocumarol y continuar anticoagulación con apixaban 2.5mg/12 horas; situación que, a su vez, evitará traslados al centro de salud para control de anticoagulación. Valoramos su situación respiratoria, al no tratarse de un paciente reagudizador, no encontramos mayor beneficio al tratamiento corticoideo inhalado. Suspendemos tratamiento actual y dejamos con doble broncodilatación (folmoterol + bromuro de aclidinio). Dada la necesidad de un cuidador principal más activo, coordinamos con el resto de la familia, encontrando entre una de sus hijas, la persona idónea. Realizamos educación en cuidados, enseñándole a distinguir signos de descompensación de forma precoz. Tener

un control adecuado de los factores de descompensación de insuficiencia cardiaca, así como una identificación precoz de la misma; ha permitido que estos sean cada vez menos frecuentes y en caso de presentarse, tener una respuesta rápida con ajuste de medicación domiciliaria y control precoz por su MAP. Actualmente, tras un año de seguimiento en nuestra consulta, el paciente no ha presentado nuevos ingresos, solo ha tenido dos descompensaciones de insuficiencia cardiaca de leve-moderada intensidad que han podido ser manejadas en hospital de día médico sin necesidad de acudir a urgencias. Mantiene un buen control tensional y glucémico. Se encuentra estable desde el punto de vista respiratorio y sin dolores en miembros inferiores. Ha presentado una importante mejoría de función renal con un FG >40 en los últimos controles. Ha disminuido su medicación a 9 fármacos y un inhalador. En conclusión, ha sustituido los ingresos, múltiples visitas a urgencias y seguimientos erráticos en tres especialidades distintas, por un seguimiento continuado en nuestra consulta.

Libro de Casos Clínicos de la VIII Reunión de Paciente Pluripatológico y Edad Avanzada

© 2016 Obra: *VIII Reunión de Paciente Pluripatológico y Edad Avanzada: Casos Clínicos Grupo de Paciente Pluripatológico y Edad Avanzada de la Fundación Española de Medicina Interna.*

Todos los derechos reservados.

Editado por S&H Medical Science Service

Queda prohibida la reproducción total o parcial de esta obra por cualquier medio mecánico o electrónico sin la debida autorización por escrito del editor.

ISBN: 978-84-608-9124-6



Secretaría Técnica:
S&H Medical Science Service
c/ Espronceda, 27, Entreplanta. 28003 Madrid
Tfno.: 91 535 71 83 • Fax: 91 181 76 16
e-mail: congresos@shmedical.es